Aus dem Anatomischen Institut der Universität Breslau.

Über das Gehirn von Protopterus annectens.

Ein Beitrag zur Morphologie des Dipnoerhirnes.

Inaugural-Dissertation

zur

Erlangung der Doktorwürde

in der Medizin und Chirurgie

der Hohen Medizinischen Fakultät der Schlesischen

Friedrich Wilhelms-Universität zu Breslau

vorgelegt von

Joachim Gerlach

Jena 1933.

Druck von R. Wagner Sohn in Weimar.

Gedruckt mit Genehmigung der Hohen Medizinischen Fakultät
der Universität Breslau.

I. Berichterstatter: Priv.-Doz. Dr. KUHLENBECK.
II. Berichterstatter: Prof. Dr. v. EGGELING.

Sonderdruck aus dem Anatomischen Anzeiger Bd. 75, Heft 15/20, 1933.

Verlag von Gustav Fischer in Jena.

Nachdruck verboten.

(Aus dem Anatomischen Institut der Universität Breslau.)

Über das Gehirn von Protopterus annectens.

Ein Beitrag zur Morphologie des Dipnoerhirnes.

Von Joachim Gerlach.

Mit 34 Abbildungen im Text.

Inhaltsübersicht.

Einleitung 312
Material und Methode 313
Hauptteil I: Eigene Befunde 314
Endhirn 314
A. Makroskopische Verhältnisse 314
1. Grobe Morphologie 314
Lobi hemisphaerici 314
Bulbi olfactorii 315
Telencephalon impar 316
Endhirn-Zwischenhirnübergangsgebiet 317
2. Furchung der Hemisphärenwände 318
Laterale äußere Wand 318
Mediale äußere Wand 318
Laterale Ventrikelwand 319
Mediale Ventrikelwand 320
B. Mikroskopische Verhältnisse 321
Bulbus olfactorius 321
Lobus hemisphaericus 323
a) Pallium 324
b) Basis 325
Telencephalon impar 327
C. Anhang: Über die Faserstruktur des Endhirns 327
Zwischenhirn 329
Begrenzung 329
III. Ventrikel 329
Makroskopische Verhältnisse 330
Epithalamus 330
Thalamus 332
Hypothalamus 334
Mikroskopische Verhältnisse 336
Epithalamus 336
Thalamus 338
Hypothalamus 339
Hypophyse 340
Anhang: Über die Faserstruktur des Diencephalon 341
Mittelhirn 343
Begrenzung 343

Makroskopische Verhältnisse 344
Mikroskopische Verhältnisse 345
Grundplatte 345
Flügelplattte 347
Anhang: Über die Faserstruktur des Mesencephalon 348
Kleinhirn 348
Makroskopische Verhältnisse 348
Mikroskopische Verhältnisse 350
Anhang: Über die Faserstruktur des Kleinhirns 351
Medulla oblongata 351
Begrenzung 351
Makroskopische Verhältnisse 351
Mikroskopische Verhältnisse 353
Die Hirnnerven und ihre Kerne 357
Übergangsgebiet der Medulla oblongata ins Rückenmark 361
Hauptteil II: Vergleichung und Deutung der Befunde:
Vorbemerkungen 361
Endhirn 364
Vergleich mit den Befunden anderer Untersucher 364
Bauplan 368
Vergleich mit dem Ceratodusendhirn 369
Vergleichend anatomische Diskussion 373
Zwischenhirn 376
Vergleich mit den Befunden anderer Untersucher 376
Bauplan 379
Vergleich mit dem Ceratoduszwischenhirn 380
Vergleichend anatomische Diskussion 387
Mittelhirn 388
Vergleich mit den Befunden anderer Untersucher 388
Bauplan 390
Vergleich mit dem Ceratodusmittelhirn 390
Vergleichend anatomische Diskussion 391
Kleinhirn 393
Vergleich mit den Befunden anderer Untersucher 393
Bauplan 394
Vergleich mit dem Ceratoduskleinhirn 394
Vergleichend anatomische Diskussion 395
Medulla oblongata 396
Vergleich mit dem Befunden anderer Untersucher 396
Bauplan 398
Vergleich mit der Ceratodusoblongata 398
Vergleichend anatomische Diskussion 401
Schluß 403
Erklärung der Abbildungen 403
Schriftenverzeichnis 405

Einleitung.

Die Dipnoer sind in der vergleichenden Anatomie seit den dreißiger Jahren des vorigen Jahrhunderts bekannt. Sie lenkten wegen der Schwierigkeit ihrer Einordnung ins System auf Grund einer merkwürdigen Ähnlichkeit mit Angehörigen verschiedener Wirbeltierklassen bald die Aufmerksamkeit der Morphologen auf sich. Man war sich zunächst durchaus nicht darüber einig, ob man sie den Fischen oder den Amphibien zuteilen sollte, eine Verlegenheit, die aus der Bezeichnung „Lurchfische", die den Tieren bei ihrer Entdeckung gegeben wurde, deutlich hervorgeht. Erst Johannes Müller wies ihnen endgültig ihren Platz bei den Fischen an.

Die Zwischenstellung der Dipnoer, sowie die Tatsache, daß sie in ihren Organsystemen primitive und komplizierte Merkmale in eigenartiger Mischung aufweisen, veranlaßte auch die Hirnanatomen frühzeitig, sich mit ihnen zu beschäftigen. Allerdings sind die ersten Arbeiten über das Zentralnervensystem der Lungenfische bedeutungslose, kurze Beschreibungen. Sie wurden zwar bei der Abfassung der vorliegenden Arbeit eingesehen, ergaben aber nichts, was in den späteren wichtigen Abhandlungen unverwertet geblieben wäre. Umfassende Untersuchungen erschienen kurz vor der Jahrhundertwende. Für die Unterordnung der Monopneumonen, die erst seit etwa 1875 bekannt ist, wurde die Arbeit von Bing und Burckhardt die erste maßgebende. Für die Dipneumonen liegen zwei eingehende Monographien vor: eine von Burckhardt und eine zweite als Dissertationsschrift von Fulliquet.

Diese drei Untersuchungen, auf die sich im wesentlichen auch heute noch die Gesamtdarstellungen stützen, entsprechen dem damaligen Stande der Hirnforschung, wenn auch, besonders bei Burckhardt, die mikroskopischen Verhältnisse nicht eingehend genug berücksichtigt worden sind. In den letzten dreißig Jahren ist nun die Kenntnis vom Hirnbau der Wirbeltiere so erweitert worden, daß jene Arbeiten heute als veraltet angesehen werden müssen. Besonders die Grundlagen der Homologisierung und die Möglichkeit und Bedeutung einer Gliederung des Hirnrohres in Längszonen waren damals unbekannt; zudem sind in den heutigen Methoden der Rekonstruktion und in der Mikrophotographie Mittel gegeben, kleine Objekte und Einzelheiten zuverlässiger darzustellen, als es damals möglich war. Daher wurde eine Neubearbeitung des Dipnoerhirnes nach dem heutigen Stande der Wissenschaft notwendig. Für die

Monopneumonen ist diese Arbeit von Holmgren und van der Horst geleistet worden; sie stand noch aus für die Dipneumonen, die sich von ersteren doch so weit unterscheiden, daß man eine besondere Untersuchung verlangen mußte. Diese Lücke wenigstens zu einem Teile auszufüllen, war die Aufgabe der vorliegenden Arbeit.

Allerdings sind die Dipneumonen auch nach dem Erscheinen der Arbeiten von Burckhardt und Fulliquet wiederholt zu Untersuchungen herangezogen worden. So veröffentlichte Graham Kerr ohne besondere Berücksichtigung des Gehirns eine ausführliche Darstellung der Entwicklung von Lepidosiren paradoxa, die dem Verfasser nicht im Original zur Verfügung stand, ferner G. E. Smith eine kurze Abhandlung über das Endhirn der gleichen Art mit Bemerkungen über andere Wirbeltierendhirne. In dem großen zusammenfassenden Werke von Kappers wird dagegen eine Analyse des Dipnoergehirnes vermißt. In zwei Arbeiten über die Grundbestandteile des End- und Zwischenhirnbauplanes sowie in seinen „Vorlesungen über das Zentralnervensystem der Wirbeltiere" hat sich Kuhlenbeck mit dem Dipneumonentel- und -diencephalon beschäftigt und für diese Hirnteile Baupläne aufgestellt. Er hat in zehnjähriger Forschung versucht, eine neue, exakte Grundlage für die Homologisierung im Zentralnervensystem der Wirbeltiere zu schaffen, deren Hauptzüge in den genannten drei Abhandlungen niedergelegt sind; auf seine Anschauungen hat sich der Verfasser dieser Arbeit bei der Deutung seiner Befunde gestützt. Auf die erwähnten und weitere Veröffentlichungen wird im zweiten Teil der Arbeit Bezug genommen werden.

Material und Methode.

Als Material stand eine Serie aus dem Nachlaß von Prof. Gaupp zur Verfügung. Der in Celloidin eingebettete Kopf eines Exemplares von Protopterus annectens von 17 cm Gesamtlänge lag in einer vollständigen frontalen Schnittserie von 40 μ Schnittdicke vor. Die Färbung wurde mit Weigert'schem Hämtoxylin (mit Liquor Ferri sesquichlorati) und Pikrinsäure vorgenommen. Sie war für die Darstellung der Zellen sehr geeignet, ließ aber Einzelheiten der Faserung weniger gut hervortreten. Für die Erkenntnis der räumlichen Verhältnisse und der Oberflächengestaltung wurden unter Benutzung der an den Präparaten angebrachten Richtzeichen zwei Wachsplattenmodelle angefertigt: das erste stellt in dreißigfacher Vergrößerung die linke Hälfte des ganzen Gehirns dar und soll besonders ventrikuläre und äußere Oberfläche des Zwischen-, Mittel- und Rautenhirnes, sowie den Ursprung der Hirnnerven zeigen. Das zweite Modell, in fünf-

undvierzigfacher Vergrößerung, besteht aus zwei Teilen; einmal zeigt es die rechte Hemisphäre mit äußerer und ventrikulärer Oberfläche, sodann das Übergangsgebiet des Endhirns ins Zwischenhirn mit Teilen des letzteren.

Schließlich wurden aus allen Hirnabschnitten typische Schnitte mikrophotographiert.

Hauptteil I: Eigene Befunde.

Endhirn.

Das Endhirn läßt sich äußerlich einteilen in

1. die beiden Lobi hemisphaerici,
2. die ihnen aufsitzenden Bulbi olfactorii,
3. das Telencephalon medium.

Die Hemisphärenlappen sind, durch eine Fissura longitudinalis vollkommen getrennt, symmetrisch zur Medianlinie angelegt. Jeder Lobus hemisphaericus stellt eine hohle, im Querschnitt etwa ellipsenförmige, seitlich zusammengedrückte Blase vor. Das Verhältnis der Gesamtlänge zur Länge des ganzen Gehirnes ist etwa 17 : 43, das von Länge zu größter Höhe zu größter Breite 17 : 12 : 5. Die schmalste Stelle liegt in der Nähe des kaudalen Endes dorsal, die breiteste ungefähr in der Mitte ventral. Die Breite nimmt im allgemeinen nach ventral zu. Die starke Entwicklung der Hemisphärenlappen nach dieser Richtung ist auffällig. Sie reichen erheblich unter eine durch den tiefsten Punkt des übrigen Hirnes gezogene Achsenparallele, während dorsal ihre höchste Stelle ein wenig tiefer liegt als die des übrigen Gehirnes. Das vordere Hemisphärenlappenende spitzt sich durch Abnahme des Höhen- und Breitendurchmessers kegelförmig zu. Es liegt ventral des Bulbus olfactorius und kann als Lobus olfactorius anterior bezeichnet werden. Die Wanddicke der Lobi hemisphaerici übertrifft fast überall den queren Ventrikeldurchmesser, ist im allgemeinen konstant und nimmt kaudal in den Seitenteilen ein wenig ab; die dorsomediale Wand ist am dünnsten und verschmälert sich nach dem Foramen Monroi zu allmählich so, daß nur noch eine epitheliale Membran übrigbleibt, die den Seitenventrikel dorsal deckt; aus ihr stülpt sich ein schwach ausgebildeter Plexus chorioideus in den Ventrikel vor. In der Ebene des Foramen Monroi verschmelzen die beiderseitigen Membranen und bilden das Dach des Telencephalon medium.

Die Bulbi olfactorii sind nach rostral evaginiert, sitzen den Hemisphärenlappen dorsolateral auf, verlaufen ihnen parallel und gehen kaudal ohne äußere Grenze in sie über. Ein Tractus olfactorius

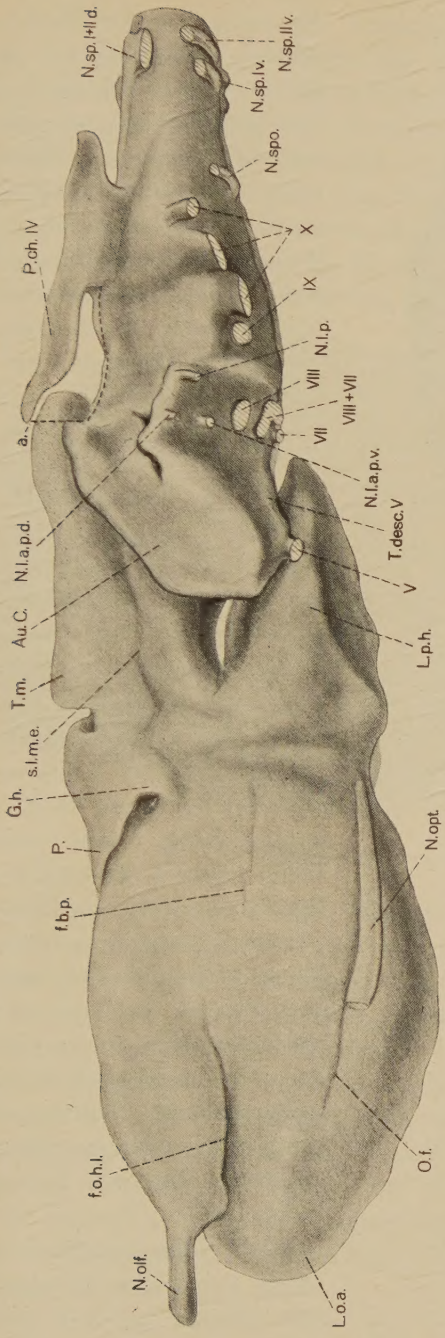

Abb. 1. Lateralansicht der linken Gehirnhälfte.

fehlt. Jeder Bulbus olfactorius ist ein plattenförmiges, dorsal konvexes Gebilde, dessen Dicke sich nach rostral vermindert und das dort allmählich in die zu einem Nervus olfactorius vereinigten Fila olfactoria übergeht. An der dorsolateralen Fläche ist er gewulstet; auf diese Weise kommen rostrokaudal verlaufende furchenartige Vertiefungen zustande. Die ventrale Fläche hängt breit mit dem Lobus hemisphaericus zusammen, so daß lateral und medial trennende Fissuren entstehen. Die laterale dieser Fissuren ist tief, läuft annähernd parallel zur Hirnachse und setzt sich auf die laterale Hemisphärenlappenfläche fort. Die mediale Fissur beginnt sehr breit und tief, flacht sich aber schnell ab, verläuft kaudodorsal und endet eher als die laterale Furche. Im Inneren des Bulbus ist ein kleiner Ventriculus bulbi olfactorii vorhanden, der in den Seitenventrikel übergeht. Das Telencephalon medium ist das Gebiet zwischen primärem (unpaarem) und sekundärem (in die Ventrikel führenden, paarigem) Foramen Monroi. Um seine

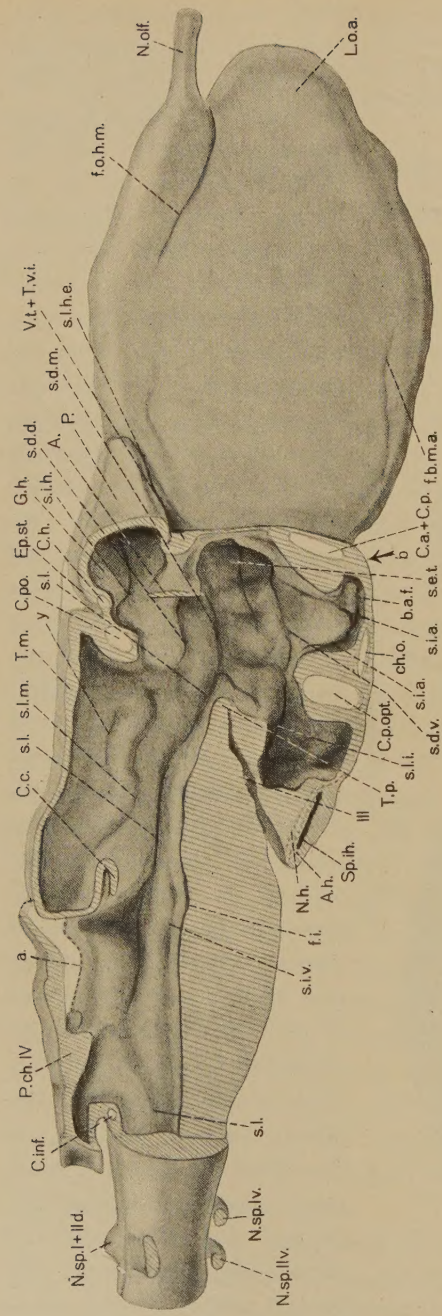

Abb. 2. Medialansicht der linken Gehirnhälfte.

Grenze gegen das Diencephalon zu bestimmen, begrenzt man durch das Velum transversum und eine ungefähr durch die Mitte der Commissura anterior senkrecht zur Hirnachse gezogene Gerade eine Fläche, welche die Grenzfläche der beiden Vorderhirnderivate darstellt. Zweckmäßigerweise unterscheidet man einen ventralen, einen dorsalen und zwei laterale Anteile des Telencephalon medium. Die lateralen Teile sind Fortsetzungen der entsprechenden Hemisphärenwände; der dorsale ist eine epitheliale Membran, die mit der zu epithelialer Lage verdünnten dorsomedialen hinteren Hemisphärenwand in Zusammenhang steht und einen schwach ausgebildeten Plexus chorioideus ventriculi imparis aussendet. Dieser steht seinerseits mit den Plexus choriodei der Seitenventrikel in Verbindung. Der ventrale Teil des Telencephalon medium ist die zur Kommissurenplatte verdickte Lamina terminalis.

Das Velum transversum (Abb. 2, 6, 13), die dorsale Grenze von Tel- und

Diencephalon, ist die ventral eingestülpte Übergangsfalte der rostroventralen Wand des zum Diencephalon gehörigen Parencephalons in die epitheliale Decke des Ventriculus impar telencephali. Es stellt eine quer verlaufende Falte dar, die lateral beiderseits nach hinten ausgedehnte Plexus chorioidei in den dritten Ventrikel entsendet. Die Lamina terminalis verläuft steil; sie bildet mit der Horizontalen einen Winkel von über siebzig Grad und enthält die Commissura anterior. Ventral zeigt sie in der Mittellinie eine tiefe Furche, die in der Gegend des Recessus praeopticus beginnt, zwischen die kaudalen Hemisphärenenden läuft und in die Fissura longitu-

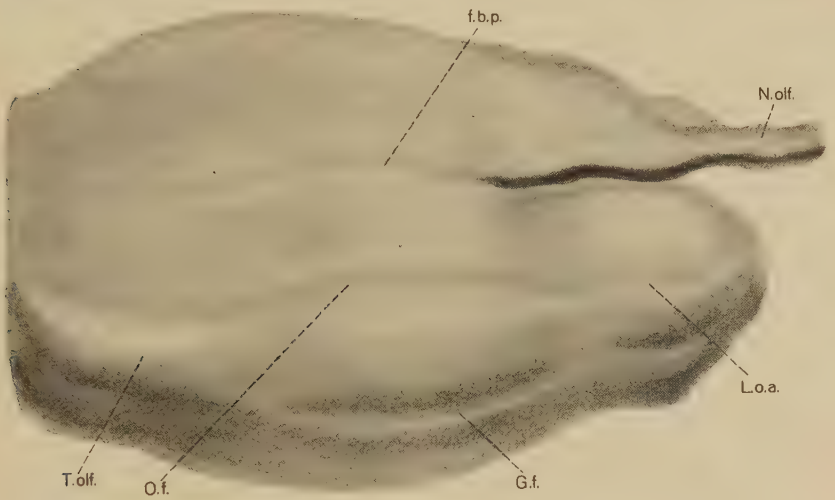

Abb. 3. Lateralansicht der rechten Hemisphäre.

dinalis mündet. Ventrikulär geht ebenfalls kurz vor dem Recessus praeopticus eine mediane Furche aus, die, zunächst auf seinem Dache laufend, die rasch abfallenden Fortsetzungen der medialen Hemisphärenwände trennt und in einen rostralen Rezeß des Ventriculus impar mündet. Dieser Rezeß wird an beiden Seiten von den medialen Hemisphärenflächen, dorsal von einer epithelialen Platte begrenzt, die vom Dach des Ventriculus impar ausgeht, vorn sich verschmälert, absteigt und in der eben beschriebenen Furche endet. Es handelt sich um den Recessus neuroporicus. Im Gebiete der Lamina terminalis ist außen der Sulcus hemisphaericus ventral sehr deutlich; an der entsprechenden ventrikulären Stelle springt der Torus hemisphaericus nur wenig vor.

An der medialen äußeren Hemisphärenfläche (Abb. 2), die im mittleren Teile keine Furchung erkennen läßt, existiert als wichtige Furche der Sulcus limitans hippocampi externus, welcher der ventrikulären Furche fd_4 (Kuhlenbeck) entspricht. Er wird im kaudalen Drittel der Hemisphäre dadurch sichtbar, daß sich das dorsal von ihm gelegene Hirngebiet zu einem flachen Wulste vorwölbt. Er verläuft parallel dem oberen Hemisphärenrande und verschwindet dort, wo sich die dorsomediale Hemisphärenwand zur Lamina epithelialis verdünnt. In der Gegend der Hemisphärenbasis bildet die mediale Hirnwand im kaudalen Anteile eine seichte Erhebung, die dorsal eine Furche entstehen läßt. Diese Furche läßt sich im Querschnitt als die Grenze zwischen basalem und medialem Abschnitt der Cortex olfactoria erweisen. Genau entsprechend findet sich an der Innenwand die gleiche Grenzfurche.

An der lateralen äußeren Hemisphärenfläche (Abb. 1, 3) ist am wichtigsten die basopalliale Grenzfurche, entsprechend fd_1 (Kuhlenbeck), die aus der Fissura olfacto-hemisphaerica hervorgeht, an der rechten Hemisphäre überall deutlich sichtbar ist, links im Mittelteile unterbrochen, parallel zur Hirnachse verläuft. Rechts beschreibt sie im rostralen Teile einen flachen, ventral konkaven Bogen und verschwindet im kaudalen Hemisphärendrittel, links steigt sie stärker nach dorsal an, wird nach kurzem Verlaufe unsichtbar und erscheint kaudal in der Verlängerung der Fissura olfacto-hemisphaerica lateralis; sie findet ihr Ende kurz vor dem Telencephalon impar.

Wie die mediale Wand des basalen Hemisphärenteiles, so springt auch die laterale vor; der Wulst ist am stärksten in der kaudalen Hälfte, während er seine größte Breite etwa am Ende des Bulbus olfactorius erreicht und sich rostral wieder verschmälert. Er entspricht ungefähr dem Hirngebiet B_2 und kann als Tuberculum olfactorium bezeichnet werden. Dorsal von ihm zieht in einer tiefen Furche der Nervus opticus, der einen besonders langen intrakraniellen Verlauf hat; ventral entsteht, rechts deutlicher als links, durch ein an der Hemisphäre entlangziehendes Gefäß eine gut ausgeprägte Furche.

Der Seitenventrikel stellt einen schlitzförmigen Hohlraum dar; seine Gestalt gleicht im wesentlichen der der Hemisphäre, d. h. er ähnelt einem Ellipsoid mit einer sehr kurzen und zwei sehr langen Achsen. Im Lobus olfactorius anterior wird sein Querschnitt annähernd kreisförmig.

An der lateralen Ventrikelwand (Abb. 4) ist von Bedeutung die basopalliale Grenzfurche fd_1. Besonders rostral und kaudal gut ausgeprägt, wird sie nach der Mitte zu flacher, ist aber im ganzen Verlaufe deutlich. Sie senkt sich im mittleren Teile, entsprechend der stärkeren Ausbildung des Palliums, ein wenig, um nach dem Foramen Monroi zu aufzusteigen; kurz vor diesem läuft sie am oberen Rande eines von ventral aufsteigenden Wulstes, der durch die stark entwickelte Area ventrolateralis zustande kommt. Dorsal von fd_1 springt in dieser Gegend das Pallium leistenartig vor. Die Furche verschwindet im Telencephalon impar in der Gegend des Velum transversum. Im pallialen Teile sind die Furchen fd_2 und fd_3 etwa von der Mitte des Hemisphärenhirnes an nachzuweisen. fd_2 ist nur im rostralen Gebiete deutlich, liegt dort mitten zwischen fd_1 und der dorsalen Ventrikelumschlagsfalte *fad* und verläuft parallel zu fd_1.

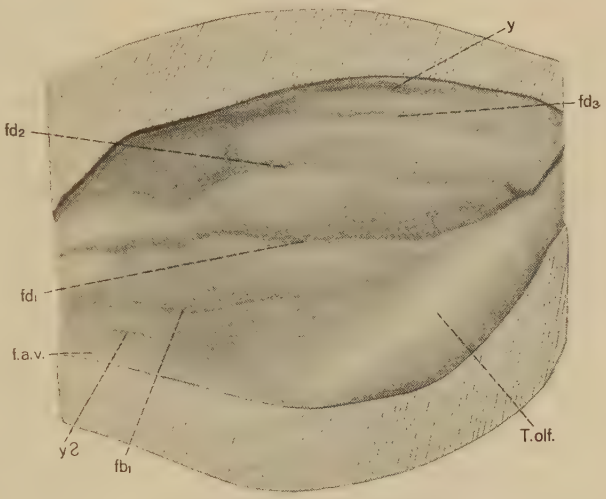

Abb. 4.
Laterale Ventrikelwand der rechten Hemisphäre.

Kaudal ist die Furche nur angedeutet; möglicherweise mündet sie in fd_1 ein. fd_3 beginnt rostral nahe *fad* und ist dort sehr deutlich; nahe dem Foramen Monroi entfernt sich die Furche, in den verschiedenen Schnitten ungleichmäßig ausgeprägt, von der Ventrikelumschlagsfurche und verschwindet vor der erwähnten Leiste des Palliums. Im basalen Teile der Ventrikelwand ist rostral eine seichte Furche fb_1 sichtbar, welche die Hirngebiete B_1 und B_2 trennt. Sie beginnt in gleicher Höhe wie die Optikusfurche außen, steigt dann aber geringfügig an und geht ohne scharfe Grenze in eine Schrumpfungsfurche über, die vor dem erwähnten Wulst der Area ventrolateralis verstreicht.

An der medialen Ventrikelwand (Abb. 5) existieren vier wichtige

Furchen: der Sulcus limitans pallii medialis internus, fd_4, beginnt vor der Hemisphärenmitte; zunächst, in einigem Abstand von der dorsalen Ventrikelumschlagsfalte, nähert er sich dieser kaudal, ohne in sie einzumünden. Er endet am Foramen Monroi dort, wo sich die epitheliale Decke des Seitenventrikels von der medialen Hemisphärenwand ablöst. Über eine größere Strecke ist ein Sulcus zu verfolgen, der die Hirngebiete B_4 und B_4' trennt und von Kuhlenbeck noch nicht benannt worden ist. Sinngemäß erhält er die Bezeichnung fb_4. Er verläuft wellenförmig, ein wenig über der Mitte der Ventrikelwand, ist stellenweise sehr seicht und läßt sich bis ins hintere Drittel der Hemisphäre verfolgen. Ventral von ihm wölbt sich, vor allem im kaudalen Teile, das Hirngebiet B_4 in den Ventrikel vor und scheidet sich von B_3 durch eine flach beginnende, sich bald vertiefende Furche fb_3, die nach dem Foramen Monroi zu ansteigt und kurz hinter ihm infolge der raschen Höhenabnahme der medialen Hemisphärenwand verschwindet. Als vierte Furche von Bedeutung ist in der rostralen Hälfte der medialen Ventrikelwand nahe der ventralen Ventrikelumschlagsfalte ein kurzer, gut ausgeprägter Sulcus zu erwähnen, in dessen kaudaler Verlängerung die Grenze zwischen medialer und basaler Cortex olfactoria liegt. Er entspricht in seiner Lage der beschriebenen Furche auf der Außenfläche. Außer diesen vier Furchen ist rostral, kurz hinter der Mündung des Ventriculus bulbi olfactorii in den Seitenventrikel, eine Furche sichtbar, die sich vom Boden des ersteren auf die Wand des letzteren ein kurzes Stück fortsetzt und die ventrikuläre Grenze von Bulbus olfactorius und Lobus olfactorius anterior darstellt. Ventral ist die Ventrikelumschlagsfalte teils einfach, stellenweise zu einer

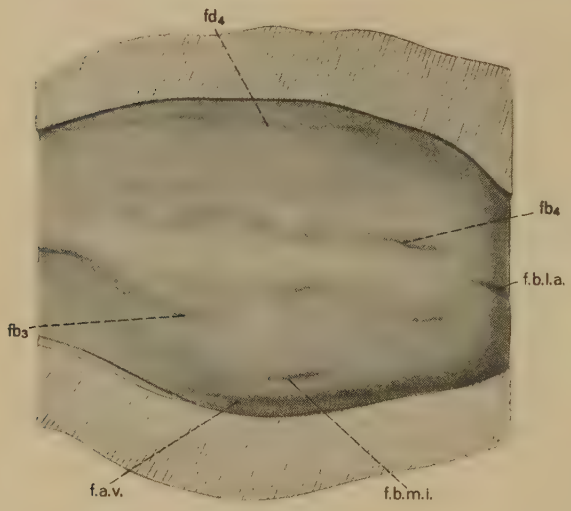

Abb. 5.
Mediale Ventrikelwand der rechten Hemisphäre.

rinnenartigen Vertiefung erweitert, die drei bis vier Furchen erkennen läßt.

Der histologische Aufbau der Formatio bulbaris entspricht der Regel (Abb. 7). Von außen nach innen lassen sich unterscheiden: die Zone der Glomeruli, die Mitralzellenschicht, das Stratum moleculare internum und die Schicht der Körnerzellen.

Glomeruli sind bereits im rostralsten Teil des Bulbus olfactorius nachweisbar. Ihre Zahl nimmt in kaudalen Schnitten rasch zu, erreicht ihr Maximum kurz hinter der Mitte der Formatio bulbaris und wird dann wieder geringer, wobei die Anordnung sich lockert. Der in Abb. 8 abgebildete Schnitt ist etwa die kaudale Grenze der Bulbusformation. Alle Schichten hören fast gleichzeitig auf. Die Gesamtzahl der Glomeruli läßt sich jederseits auf etwa 250 bis 300 schätzen.

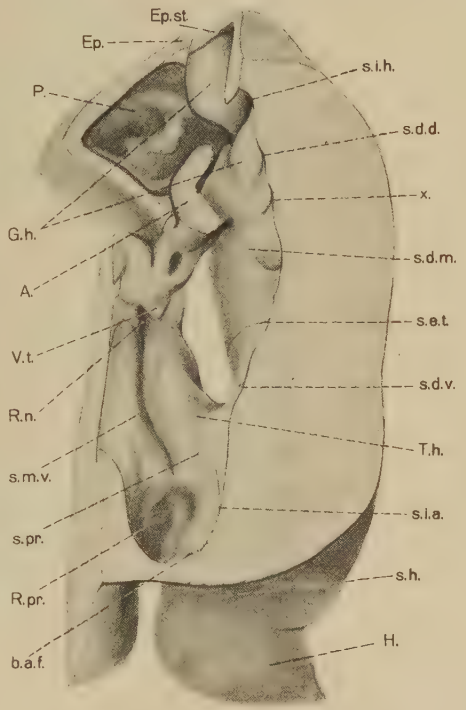

Abb. 6. Übergangsgebiet des Endhirns ins Zwischenhirn.

Die Mitralzellen werden rostral ein wenig hinter den Glomerulis sichtbar; sie liegen dann in der ganzen Ausdehnung der Formatio bulbaris im Schnitt girlandenartig zwischen Glomerulusschicht und dem zellarmen Stratum moleculare internum. Die einzeln Zelle zeichnet sich durch einen großen bläschenförmigen Kern mit zahlreichen Chromatinbrocken aus. Kaudal geht die Mitralzellenschicht in die Cortex dorsolateralis über; aber ihre großen Kerne lassen sich von denen der Rinde deutlich unterscheiden. Kurz vor der Übergangszone findet man ventrolateral eine Anhäufung von Mitralzellen, die jedoch keine Vorwölbung nach außen bedingt. Vielleicht handelt es sich hier um die Anlage eines Bulbulus accessorius.

Die Schicht der Körnerzellen ist vom rostralen Beginne der Formatio bulbaris an gerechnet die letzte; sie beginnt als auf dem Querschnitt rundlicher Kern über dem Nucleus olfactorius anterior, umgibt dann den kurzen Ventriculus bulbi olfactorii und verbindet sich ein wenig weiter kaudal mit dem periventrikulären Grau des Seitenventrikels; trotzdem sind ihre kleinen, stark gefärbten Zell-

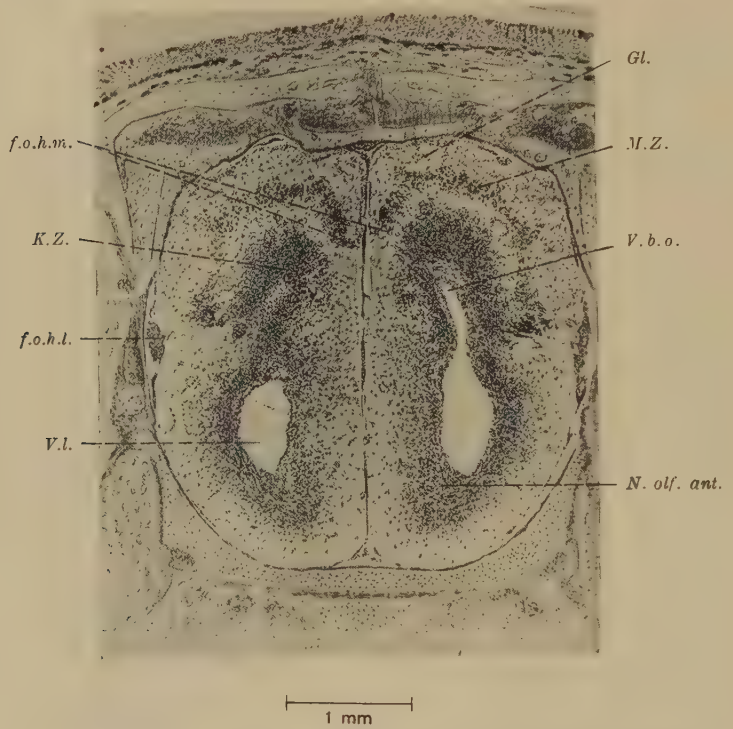

Abb. 7. Schnitt durch die vordere Hälfte der Formatio bulbaris.

kerne zunächst noch deutlich von denen des Nucleus olfactorius anterior zu unterscheiden (Abb. 7). Weiter hinten ist die Körnerschicht, entsprechend der Anordnung der Mitralzellen, schalenförmig entwickelt und von ihnen durch die innere Molekularschicht getrennt. Im kaudalen Teile ist eine Sonderung vom periventrikulären Grau nicht mehr möglich.

Im Lobus olfactorius anterior, dem unter dem Bulbus olfactorius gelegenen vorderen Hemisphärenende, sind die Zellen zu einem Nucleus olfactorius anterior um den Ventrikel gelagert (Abb. 7).

Die Dichte ist lateral größer als medial, die periventrikuläre Schicht ist dorsal und ventral besonders mächtig. Nach kaudal ist der Nucleus olfactorius anterior nicht scharf zu begrenzen.

Sieht man die Serie rostral beginnend durch, so läßt sich allmählich eine Gliederung der periventrikulären Zellmassen erkennen,

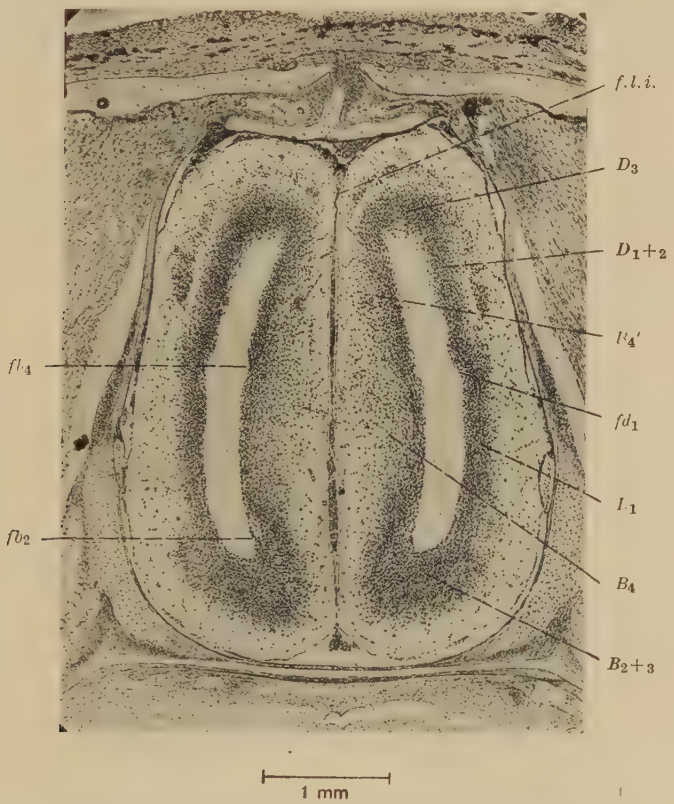

Abb. 8. Schnitt am Ende der Formatio bulbaris.

die erst kurz vor der Hemisphärenmitte deutlich wird. Man kann die Verhältnisse am besten an einem Querschnitt im kaudalen Teile erläutern (Abb. 10). Die Gliederung in Basis und Pallium tritt gut hervor. Die Zellkerne liegen im pallialen Teile im allgemeinen dichter und sind stärker gefärbt; die ventrolaterale Grenze des Palliums ist durch die gut ausgeprägte Furche fd_1, außerdem durch eine kernärmere Zona limitans pallii lateralis gegeben, die mediale Abgrenzung gegen die Basis bildet die weniger gut entwickelte Furche fd_4

und eine Zona limitans pallii medialis. Die Zugehörigkeit des ungewöhnlich weit dorsal reichenden Abschnittes B_4, der zunächst als Pallium imponieren könnte, zur Basis wird in der Gegend des Foramen Monroi und des Telencephalon impar einwandfrei erwiesen.

Die Zellsäule des Palliums läßt sich in drei Teile untergliedern, in denen die Zellkerne etwas verschieden angeordnet und gefärbt sind. Der dorsale Abschnitt D_3 ist durch seine Breite ausgezeichnet;

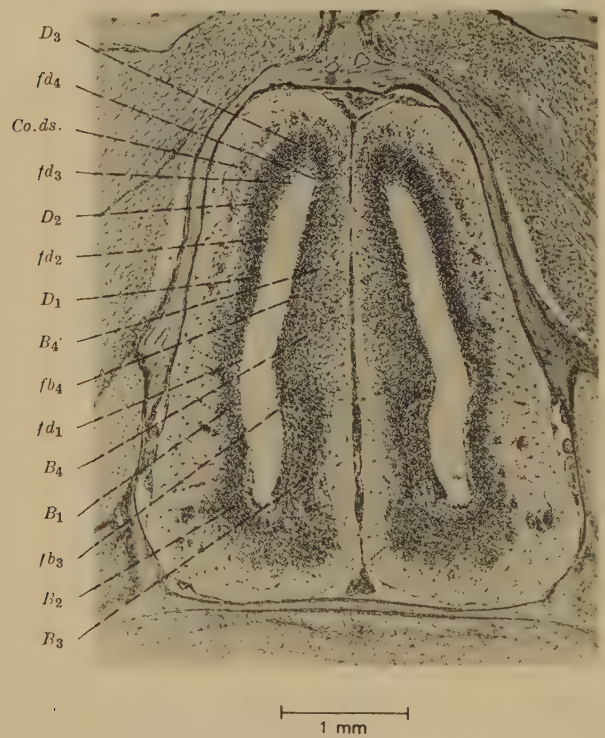

Abb. 9. Schnitt durch das hintere Hemisphärendrittel.

er wird vom folgenden durch fd_3 getrennt und läßt sich vom Ende der Formatio bulbaris an über die Länge der Hemisphäre verfolgen. Erst kurz vor dem Foramen Monroi ist er nicht mehr nachzuweisen.

Die anderen beiden Abschnitte des Palliums D_1 und D_2 sind weniger gut voneinander abzugrenzen. Im Teile D_1 ist das periventrikuläre Grau am schmalsten, während die Zellanordnung in D_2 und D_1 die gleiche ist. Die Unterscheidung dieser beiden Hirn-

abschnitte wird erst in kaudaleren Gebieten möglich, trotzdem die trennende Furche fd_2 auch rostral schon stellenweise erscheint. Im ganzen Bereiche des Palliums ist gleichmäßig eine Rinde entwickelt, die an ihrer ventrolateralen und dorsomedialen Grenze mit ihrer Matrix in Verbindung steht. Dort, wo der Abschnitt D kleiner wird, nimmt genau entsprechend die Ausdehnung der Rinde ab und diese verschwindet gleichzeitig mit D.

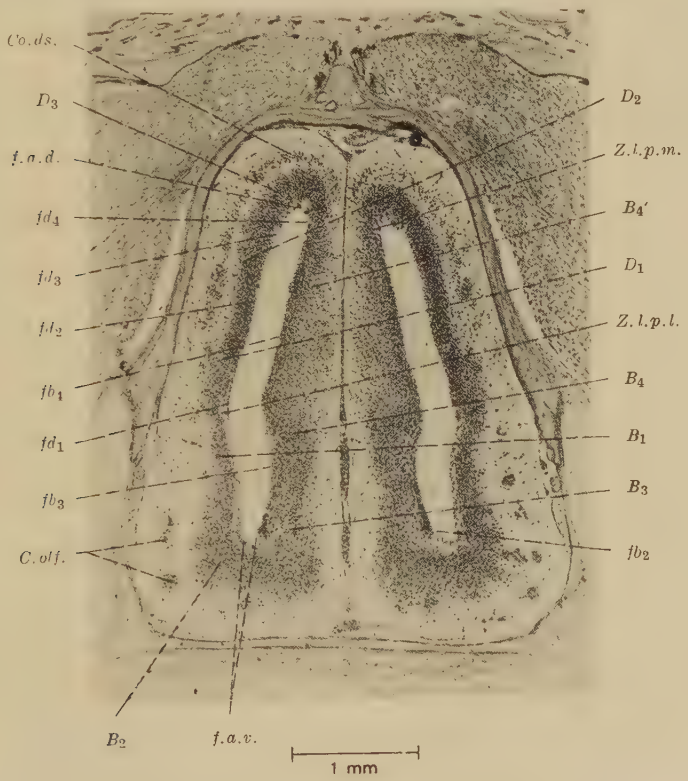

Abb. 10. Schnitt zwei Schnitte kaudal von Abb. 9.

, Im basalen Teile kann man vier Abschnitte unterscheiden. Der laterale, B_1 ist überall deutlich zu erkennen, gegen D_1 durch fd_1 abgegrenzt, gegen B_2 im vorderen Hemisphärendrittel durch fb_2. Rostral ist B_1 umfangreicher als kaudal. Besonders im hinteren Hemisphärendrittel kann man in B_1 mehrere Wandschichten unterscheiden: 1. das Ependym, 2. eine zellarme Zwischenschicht, 3. eine

Schicht mit dichter stehenden Zellkernen, unter denen sich zahlreiche stärker gefärbte finden, 4. eine aufgelockerte Schwärmschicht, die zu der Cortex olfactoria in Beziehung steht.

Die basolateralen und basomedialen Gebiete B_2 und B_3 sind ausgezeichnet durch ihre Breite und die lockere Anordnung ihrer Zellkerne. Die Grenze zwischen ihnen ist ungefähr die ventrale Ventrikel-

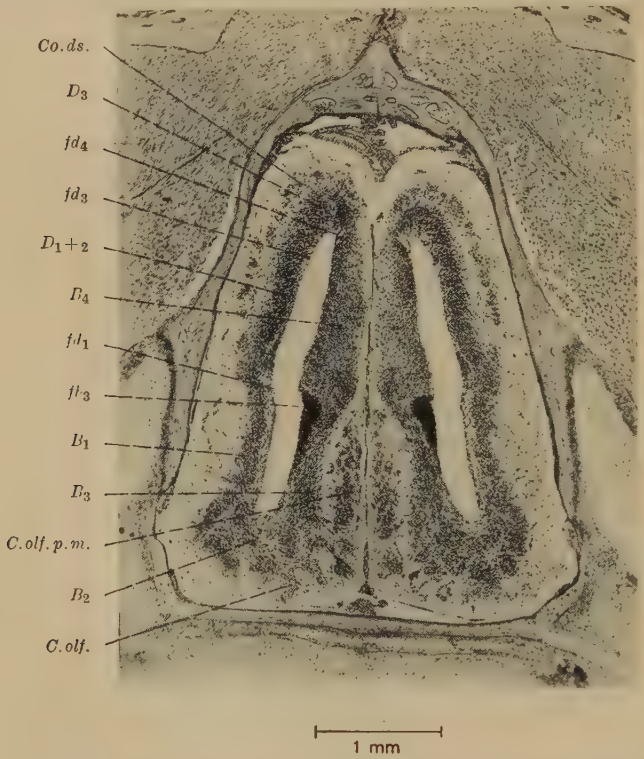

Abb. 11. Schnitt in einiger Entfernung vom Foramen Monroi.

umschlagsfalte. Rostral ist stellenweise eine Trennung durch eine Furche fb_2 möglich, die im Modell nicht hervorgetreten ist (Abb. 8). Kaudal reicht die Formation $B_2 + B_3$ weiter nach mediodorsal, B_3 wird schmaler und läßt sich dadurch von B_2 unterscheiden. Im Bereiche von B_1, B_2 und B_3 existiert in den kaudalen Teilen ebenfalls eine Rinde, die Cortex olfactoria. Sieht man die Serie auf die Entwicklung dieser Rinde hin in rostrokaudaler Richtung durch, so bekommt man die Bilder in der Reihenfolge der ontogene-

tischen Rindenentwicklung. Zunächst beginnt das periventrikuläre Grau sich in der peripheren Zone aufzulockern, dann bildet sich allmählich eine Schwärmschicht aus und noch weiter kaudal sieht man einzelne Zellinseln, die sich vollkommen von der Mutterschicht getrennt haben. Diese werden zahlreicher, verschmelzen miteinander, und schließlich liegt das Bild der voll ausgeprägten Rinde vor. Im Gebiete B_3 ist in kaudalen Schnitten (Abb. 11) ein Teil dieser Rinde gesondert und liegt als ovaler Kern, durch eine zellarme Schicht von B_3 getrennt, im medioventralen Teile der Hemisphäre. Lateral bleibt die Cortex olfactoria mit ihrer Matrix in Verbindung, medial davon getrennt. In der Gegend des Foramen Monroi ist sie sehr kompakt geworden und besitzt eine erhebliche Dicke. Im Telencephalon impar verliert sie auch lateral die Verbindung mit dem Ventrikelgrau und läßt sich, kleiner werdend, bis kurz vor den Recessus praeopticus verfolgen.

Das Gebiet B_4 ist in den vorderen zwei Dritteln der Hemisphäre außerordentlich stark entwickelt; es wird durch die beschriebene Furche fd_4 in zwei Teile unterteilt. Der ventrale Teil, B_4 im engeren Sinne, wölbt sich kaudal in den Ventrikel vor und zeigt eine besonders dichte Anordnung der Kerne. Rostral kann man eine zellreiche und eine breite, zellarme periphere Schicht unterscheiden.

Im dorsalen Abschnitt B_4' ist umgekehrt rostral die zellreiche Lage breiter, die zellarme schmäler als in B_4. Kaudal verwischen sich die Unterschiede der beiden Abschnitte und die Trennung wird weniger scharf.

Im Gebiete des Telencephalon medium verschmelzen die medialen Hemisphärenwände zur Kommissurenplatte und die Hirnteile B_3 und B_4 beider Seiten gehen allmählich ineinander über; zwischen ihnen kommt die in den Recessus neuroporicus ausmündende Furche zustande. Dorsolateral ist noch das stark verkleinerte Pallium mit seiner Rinde gut zu erkennen, das einige Schnitte weiter kaudal nicht mehr nachweisbar ist und sich wie auch die basalen Abschnitte als Massa cellularis reuniens kontinuierlich ins Zwischenhirn fortsetzt.

Über die Fasermassen im Bereiche des Endhirns können nur die folgenden Angaben gemacht werden: Außer den Fila olfactoria, die im Randgebiet der Bulbusformation noch ziemlich weit verfolgbar waren, ließ sich als schmales Bündel markloser Nervenfasern jederseits der Nervus terminalis nachweisen; seine Eintrittsstelle liegt kurz vor

dem Recessus praeopticus und ist in Abb. 2 mit einem Pfeil bezeichnet. Von den Verbindungen des Bulbus olfactorius mit dem Lobus olfactorius anterior wurde eine, besonders dorsomedial gut sichtbare Radiatio bulbolobaris gefunden; ihre Fasern konnten bis zur Aufsplitterung um periventrikuläre Hemisphärenzellen verfolgt werden.

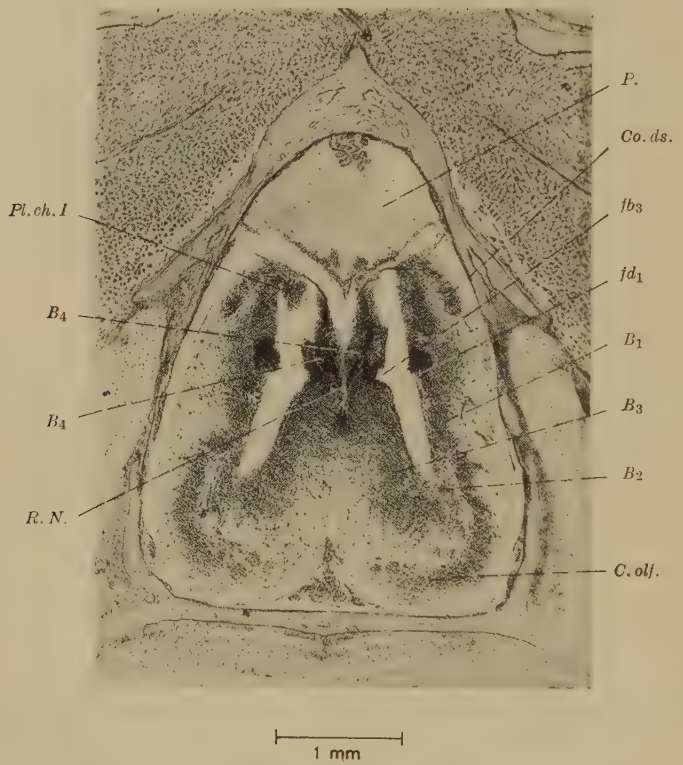

Abb. 12. Schnitt kurz vor dem Foramen Monroi.

Das mediale Vorderhirnbündel ist rostral stärker, kaudal schwächer ausgebildet als das laterale, liegt zunächst im Abschnitt B_4, rückt aber nach dem Telencephalon medium zu weiter nach ventral. Erst kurz vor diesem hat das laterale Vorderhirnbündel seine stärkste Entwicklung. Es verläuft ebenfalls ventral, um auch in der Commissura anterior ventral des medialen Vorderhirnbündels zu kreuzen. Im übrigen konnte dort weder eine Commissura pallii abgegrenzt werden, noch war sonst über Ursprung und Ende der kreuzenden Fasern etwas Sicheres festzustellen.

Das Zwischenhirn.

Die Abgrenzung des Diencephalon ist rostral die schon beschriebene, kaudal wird sie durch eine Ebene gegeben, die man durch die Spitze des Tuberculum posterius und eine im Mittelpunkte der Commissura posterior senkrecht zur Hirnachse gezogene Gerade legen kann. Die allgemeine Form des Zwischenhirns ist die eines Zy-

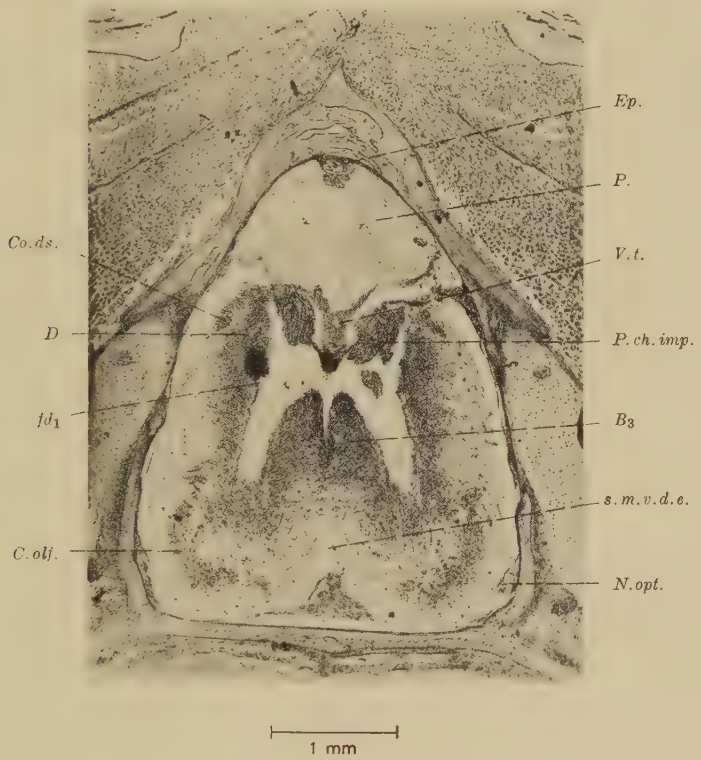

Abb. 13. Schnitt durch das Foramen Monroi.

lindroids von elliptischem Querschnitt. Dorsal stülpt sich nach vorn das mächtig entwickelte, dünnwandige Parencephalon aus, ventral entsendet der Hypothalamus nach hinten einen umfangreichen Lobus infundibuli; ihm liegt die Hypophyse dicht an und er ist vom Boden des Mesencephalon nur durch einen schmalen Spaltraum getrennt.

Der dritte Ventrikel ist im rostralsten Teile in Fortsetzung des Ventriculus impar telencephali ventral breit, dorsal zwischen den Ganglia habenulae schmäler. Ein wenig weiter kaudal verlängert

er sich dorsoventral durch Aufnahme des Recessus praeopticus erheblich, um bald hinter dem Chiasma opticum infolge der starken Entwicklung der postoptischen Kommissuren wieder kürzer zu werden. Er nimmt den Ventrikel des Infundibulums auf und setzt sich in den Mittelhirnventrikel fort. Der quere Durchmesser ist in der Nähe des Telencephalon medium ventral am größten, im übrigen Zwischenhirngebiet hat der dritte Ventrikel seine maximale Breite etwa in der Mitte des Querschnittes.

Das Diencephalon von Protopterus zeigt einen sehr typischen, fast schematischen Aufbau, der einerseits in der Dreigliederung Epithalamus, Thalamus, Hypothalamus, andererseits in der Gliederung und Furchung des thalamischen Gebietes zutage tritt.

Im Epithalamus kann man einen prähabenulären, einen habenulären und einen posthabenulären Abschnitt unterscheiden. Der Mittelteil, das habenuläre Gebiet, wird von den paarigen Ganglia habenulae gebildet. Er beginnt rostral kurz hinter dem Velum transversum steil aufsteigend, wird nach hinten durch das Ende der Commissura habenularum und ventral durch den Sulcus diencephalicus dorsalis abgegrenzt. Jede Seitenwand hat die Form eines Keiles mit dorsal gerichteter Schneide: die Wanddicke ist ventral am größten und verschmälert sich dorsal so weit, daß sich beide Ganglia habenulae nur durch eine dünne Ventrikeldecke verbinden, welcher der weiter unten mit der Epiphyse zu beschreibende Zirbelstiel aufliegt. In dieser Decke liegt kaudal die Commissura habenularum; gleichzeitig senkt sich dort das Ventrikeldach und zwischen Diencephalon und Tectum mesencephali entsteht eine tiefe querverlaufende Furche (Abb. 1).

An der äußeren Oberfläche des habenulären Epithalamus ist ein Sulcus sichtbar, der das Gebiet gegen den Thalamus abgrenzt. Er steigt dorsokaudal an, senkt sich vor dem Beginne der Commissura posterior, wendet sich erneut nach dorsal und mündet in den Sulcus lateralis mesencephali externus des Mittelhirnes ein. Halbwegs zwischen ihm und dem oberen Zwischenhirnrande ist eine Unterteilung der Habenula angedeutet, die dem Sulcus intrahabenularis der Innenfläche entspricht. Diese Furche (Abb. 2) trennt zwei sich jederseits in den Ventrikel vorwölbende Abschnitte des Ganglion habenulae, einen dorsalen von einem ventralen (Abb. 14). Sie taucht aus der Tiefe des Parencephalon auf, verläuft, tief einschneidend, über die Mitte des Habenulagebietes, biegt unter der

Commissura habenularum in ventral konkavem Bogen vor dem Wulste der Commissura posterior um und verstreicht in dieser Gegend. Der dorsale Abschnitt des Ganglion habenulae ist schmäler und kürzer als der ventrale; er beginnt rostral weiter hinten und hört kaudal weiter vorn auf. Der ventrale Abschnitt wird teilweise vom Plexus chorioideus überdeckt, wird nach dem Mesencephalon

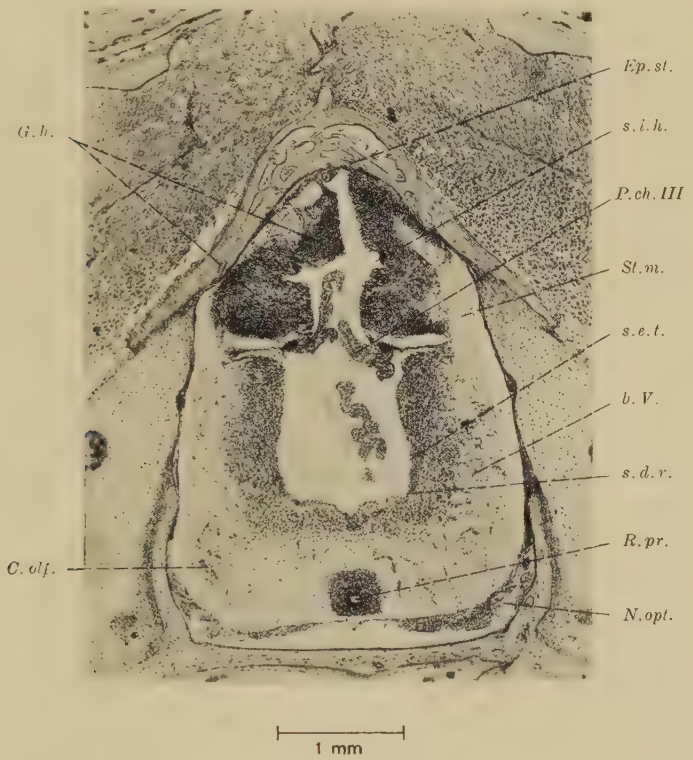

Abb. 14. Schnitt durch den vordersten Zwischenhirnabschnitt.

zu breiter und geht ohne scharfe Grenze ins posthabenuläre Zwischenhirngebiet über.

Das prähabenuläre Gebiet des Epithalamus ist das Parencephalon im engeren Sinne. Es ist in Form eines im Querschnitt ungefähr dreieckigen, vorn zugespitzten dünnwandigen Sackes aus dem Diencephalon evaginiert. In der dorsalen Medianlinie stülpt sich in der ganzen Ausdehnung eine Rinne zur Aufnahme der Epiphyse und ihres Stieles ein, die sich auch zwischen die Ganglia habenulae

fortsetzt. Im Modell wurde sie dorsal erweitert dargestellt, um Zirbel und Zirbelstiel sichtbar zu machen (Abb. 2). Im vorderen Teile des Parencephalon ist sein Hohlraum durch eine dorsoventral längsgestellte Platte, die von der eben erwähnten Rinne ausgeht, in zwei Hälften geteilt. Jede dieser Hälften wird durch kompliziert gefaltete Membranen in ein vielkammeriges System von Hohlräumen verwandelt. Weiter kaudal verliert die längsgestellte Platte ventral die Verbindung mit der Wand des Parencephalon; dessen Innenraum wird einheitlich und geht breit in den dritten Ventrikel über.

Das posthabenuläre Zwischenhirngebiet liegt unterhalb der Commissura posterior. Der Übergang ins Mittelhirn erfolgt allmählich. Gegen den Thalamus grenzt es sich durch den Sulcus diencephalicus dorsalis ab. An der Außenfläche ist hier bereits, von ventral heraufkommend, der Sulcus tectotegmentalis mesencephali vorhanden, ventrikulär prägen sich keine Furchen aus.

Der Bezirk des Thalamus ist zwischen dem Übergangsgebiet der Grundplatte des Mesencephalon ins Zwischenhirn und der Endhirn-Zwischenhirngrenze einerseits, den Sulci diencephalici dorsalis bzw. ventralis andererseits gelegen. Der Sulcus diencephalicus dorsalis beginnt unter dem Ganglion habenulae, durch den Plexus chorioideus des dritten Ventrikels verdeckt, verläuft bis in die Nähe der Commissura habenularum ein wenig aufwärts, wendet sich dann nach ventral und verstreicht in dorsal konkavem flachen Bogen am hinteren Ende des Wulstes der Commissura posterior. Der Sulcus diencephalicus ventralis wird hinter der Commissura anterior am Boden des dritten Ventrikels als tiefe Furche nachweisbar, verläuft ventrokaudal über den Recessus praeopticus, dann ein kurzes Stück über der breiten Platte der postoptischen Kommissuren, um noch vor der Mitte dieses Querwulstes in ganz seichtem, dorsal offenem Bogen zu enden. Unmittelbar kaudal beginnt der Sulcus lateralis infundibuli.

An der äußeren Oberfläche des Thalamus ist die Grenze gegen den Epithalamus durch die oben beschriebene Furche gegeben, dagegen läßt sich der Hypothalamus außen nicht scharf abgrenzen. Kranial geht die Außenfläche in diejenige des Endhirns, kaudal in die des Lobus infundibuli und des Mittelhirns allmählich über. Sie zeigt einige dorsoventral laufende Vertiefungen, bei denen es sich anscheinend um Schrumpfungsprodukte handelt.

Ventrikulär wird ein schmaler Thalamus dorsalis von dem un-

gefähr doppelt so breiten Thalamus ventralis durch den Sulcus diencephalicus medius getrennt. Die Furche erscheint im vordersten Teil des Zwischenhirns, zunächst ziemlich weit dorsal gelegen, zieht dann kaudoventral schräg in Richtung auf das Tuberculum posterius zu. In einiger Entfernung von ihm wird sie flach und steht mit dem

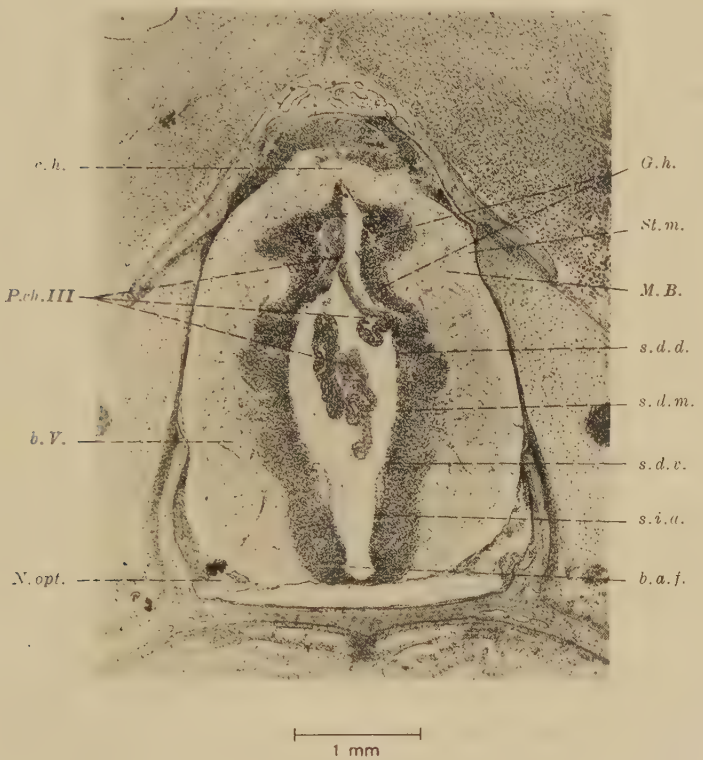

Abb. 15. Schnitt in der Gegend der Commissura habenularum.

Sulcus limitans in Verbindung, der von kaudal in gleicher Richtung gezogen kommt und sich an dieser Stelle ventrokaudal zurückbiegt.

Der dorsale Thalamus ist rostral leicht zugespitzt, hat hinter dieser Spitze konstante Breite und gegen die Hirnachse eine geringe Neigung. In Höhe des hinteren Randes der Commissura posterior ist seine kaudale Grenze durch eine seichte, senkrecht stehende Delle angedeutet. Er springt überall in das Ventrikellumen vor, nach dem Mittelhirn zu jedoch stärker als rostral.

Der ventrale Thalamus läßt sich gegen das Endhirngebiet nicht scharf abgrenzen. Er reicht als Eminentia thalami ziemlich weit rostral und geht ins Telencephalon medium über. Er springt ebenfalls in den Ventrikel vor mit einer Oberfläche, die unregelmäßiger gestaltet ist, als beim dorsalen Thalamus. Auf ihr fallen nämlich zunächst mehrere parallel dorso-ventral ziehende Furchentäler auf, die wahrscheinlich durch Schrumpfung entstanden sind, vielleicht aber auch auf eine metamere Gliederung des Zwischenhirns bezogen werden können[1]). Außerdem existieren zwei Furchen von Bedeutung. Im rostralen Teil beginnt schon in der Gegend des Velum transversum der Sulcus eminentiae thalami, der parallel dem Sulcus thalami ventralis verläuft und bis in die Mittelregion des ventralen Thalamus verfolgt werden konnte. Sodann liegt im hinteren Abschnitt, im Übergangsgebiet ins Mesencephalon, das Ende des Sulcus limitans. Der Verlauf dieser bedeutsamen Furche konnte mit Sicherheit festgestellt werden; sie biegt in Höhe des Tuberculum posterius in Richtung auf den Recessus mammillaris um, zieht ventrokaudal und verstreicht mit einem auf den Recessus weisenden, genau kaudal gerichteten Ausläufer.

In der Regio hypothalamica ist ein vorderes Gebiet des Hypothalamus von einem hinteren zu unterscheiden. Die Außenfläche des ersteren läßt etwa in der Gegend der Mitte des Recessus praeopticus den Eintritt des sich verjüngenden Nervus opticus erkennen. Kaudal entstehen durch die umfangreichen postoptischen Kommissuren, die auch nach außen eine Vorwölbung bedingen, eine Furche und ein Wulst. Die Wand ist in der Gegend des Recessus praeopticus ventral sehr dünn. Kaudal, ein kurzes Stück hinter der Commissura habenularum, schwillt sie jedoch durch Aufnahme des sehr schwachen Chiasma opticum erst zu geringer, dann im Gebiete der postoptischen Kommissuren zu sehr erheblicher Dicke an und

1) Sollte letzteres zutreffen, so würde es sich nicht um die bekannte Gliederung der vorderen Encephalomeren, Parencephalon und Synencephalon, handeln; die fraglichen drei Furchentäler kreuzen nämlich die Längsachsen dieser Encephalomeren, welche im übrigen am vorliegenden Gehirn nicht nachweisbar waren, diagonal und stehen auf dem Zwischenhirnlängszonensystem senkrecht. Synencephalon und Parencephalon werden dagegen, soweit es sich jetzt schon erkennen läßt, vom Längszonensystem diagonal geschnitten. Im übrigen ist es bemerkenswert, daß derartige senkrechte Furchen in ähnlicher Ausbildung auch bei Cyclostomen (Entosphenus) gefunden wurden (Sulcus verticalis thalami, Sulcus supraventricularis usw., T. Saito, 1930).

zeigt am vorderen Ende eine noch besonders vorspringende knopfförmige Vorwölbung. Kaudal fällt sie steil in den Ventrikel des Infundibulums ab. Die Ventrikelfläche läßt im Recessus praeopticus ein Furchensystem erkennen, das in der Ontogenese durch die Ausstülpung der Augenblasen entstanden ist. Es handelt sich einmal um den Sulcus intraencephalicus anterior, andererseits um die basale Augenblasenstielfurche. Nicht in Zusammenhang mit diesem System steht der weiter rostral gelegene Sulcus praeopticus.

Der Sulcus intraencephalicus anterior beginnt am vorderen oberen Ende des Wulstes der postoptischen Kommissuren und zieht unmittelbar vor diesem Gebilde nach ventral und außen. In der Gegend des Chiasma biegt er rostralwärts um und läuft, sich erheblich vertiefend, unter einer Vorwölbung der Wand des Hypothalamus nach vorn. In der Mitte des Recessus praeopticus wendet er sich aufwärts, dem Sulcus diencephalicus ventralis zu, ohne ihn zu erreichen. Von der Umbiegungsstelle geht am Ventrikelboden die basale Augenblasenstielfurche aus, die sich in Fortsetzung der Richtung des Sulcus intraencephalicus anterior bis in die Spitze des präoptischen Rezesses verfolgen läßt. In kurzer Entfernung vom vorderen Schenkel des Sulcus intraencephalicus anterior liegt auf der medialen Fläche der Verlängerung des septalen Hemisphärenteils der Sulcus praeopticus (Abb. 6). Er verläuft vom kaudalen Ende der Kommissurenplatte ventrodorsal mit geringer Neigung gegen das Velum transversum und wird bald im Niveau des Bodens der Seitenventrikel unsichtbar.

In der Gegend des Tuberculum posterius ist an typischer Stelle ein Recessus mammillaris als flache, ventrorostral geöffnete Grube ausgebildet. Über dem Wulste der postoptischen Kommissuren beginnt kurz hinter dem Ende des Sulcus diencephalicus ventralis der Sulcus lateralis infundibuli, der wegen der Abnahme der Wandmächtigkeit sich nach dem Infundibulum zu bald nach außen wendet.

Der Lobus infundibuli ist in seiner allgemeinen Form einem Kegel zu vergleichen, der mit seiner Basis dem vorderen Teile des Hypothalamus aufsitzt. Sein Ventrikel ist vorn längsgestellt und hat nach den Seiten sich zuspitzende Ausläufer. Kaudal reichen diese Ausläufer weiter in die Seitenwände hinein und vergrößern sich auf deren Kosten, so daß der Ventrikelquerschnitt die Form eines quergestellten Ovales annimmt. Die Wanddicke nimmt aber

auch dorsal und ventral stark ab; es bleibt dort schließlich nur eine mehrschichtige Epithellage übrig. Im hinteren Drittel existiert kein einheitlicher Hohlraum; der Ventrikel setzt sich in einige sich zuspitzende Taschen fort, zwischen denen das Infundibulum kompakt ist.

An der Außenfläche ist eine in geschwungenem Bogen verlaufende Kante zu erwähnen, die eine ventrale von einer dorsalen äußeren Oberfläche des Infundibulum trennt. Die dorsale Fläche ist leicht gewölbt und schlägt sich auf die Unterfläche des Mittelhirns um. Die Umschlagsfalte verläuft von laterorostral nach mediokaudal; sie setzt sich außen ein kurzes Stück auf das Thalamusgebiet fort. Die ventrale Fläche ist flacher, hat im rostralen Teile eine Delle und geht auf die Unterfläche des vorderen Hypothalamusabschnittes über. Ventrikulär ragt die Wand ventrolateral in Form eines umfangreichen, sich kaudal abflachenden Wulstes vor, über dem im seitlichen zugespitzten Ventrikelteile der Sulcus lateralis infundibuli zu finden ist. Dem kompakten hinteren Drittel des Infundibulum, das nur noch die Fortsätze des Ventrikels enthält, liegt von ventral die Hypophyse als flache, rostral und kaudal zugespitzte Scheibe an. Ihr drüsiger Anteil weist einen schlitzförmigen Hohlraum auf, den Rest der Rathke'schen Tasche. Die Neurohypophyse ist zwischen Adenohypophyse und Boden des Infundibulum gelegen; sie läßt sich von der Nervensubstanz des Lobus infundibuli nicht scharf abgrenzen.

Der Plexus chorioideus des dritten Ventrikels setzt sich aus den beim Telencephalon beschriebenen Ausstülpungen des Velum transversum zusammen, deren jede sich vor dem Mittelhirn teilt und sowohl nach rostral bis nahe ans Foramen Monroi einen Fortsatz zurückschickt, als auch je einen weiteren Fortsatz in die Ventrikel des Mittelhirns und des Infundibulum entsendet. Die beiderseitigen Plexus verschmelzen noch vor ihrem Eintritt in diese Hirnteile. Der Plexus des Infundibulum ist kurz, der des Mesencephalon reicht bis in den vierten Ventrikel und endet erst unter der mittleren Kleinhirnlamelle.

Im vordersten Teile des habenulären Gebietes findet man histologisch nur Zellen, die in einzelnen Gruppen der Wand des Parencephalon eingelagert sind und ventrikelwärts von Ependym bekleidet werden. Beide Seiten verhalten sich bezüglich der Zellanordnung verschieden. Am linken Ganglion habenulae tritt zu-

erst ventral und außen eine Fasermasse auf, die mit der weißen Substanz des Endhirn-Zwischenhirnübergangsgebietes in Zusammenhang steht und im dorsalen Teile der Habenula in den Zellverband eindringt, so daß dort ein breiter peripherer Zellsaum übrigbleibt, der sich dorsal in die periventrikulären Zellmassen fortsetzt. Die Zellkerne der Pars dorsalis habenulae sind auf diese Weise in Form eines Hufeisens angeordnet. Weiter hinten nimmt die Dicke und Höhe des medialen ventrikulären Abschnittes stark ab, beim Beginn der Commissura habenularum schwindet dieser gänzlich. Im ventralen Anteile des Ganglion habenulae ist nahe dem Sulcus intrahabenularis, in dessen Tiefe das Ependym verdickt ist, das periventrikuläre Grau mächtiger und peripher aufgelockert; ventral verschmälert es sich und geht in die Zellkomplexe des dorsalen Thalamus über. Kaudal bleiben die Verhältnisse die gleichen; der Übergang ins posthabenuläre Zwischenhirngebiet ist allmählich.

Auf der rechten Seite tritt die weiße Substanz im Schnitt zunächst als kreisförmiger Bezirk im dorsalen Teile der Habenula auf, läßt aber im Gegensatz zu links lateral überhaupt keine graue Substanz übrig, so daß das rechte Ganglion habenulae nur ventrikuläre Zellen besitzt; als Andeutung der lateralen Zellsäule zeigt sich dorsal eine leichte Dickenzunahme der periventrikulären Schicht.

Die Wand des Parencephalon wird von einem kubischen Epithel gebildet, das in der dorsalen Decke einschichtig, in den ventralen Wänden in mehrschichtiger Lage angeordnet ist. Die Epiphyse weist Zellen mit großen, wenig gefärbten, blasigen und kugelförmigen Kernen auf, die in gelockerter, im Querschnitt kreisförmiger Anordnung liegen und sich deutlich von den Wandzellen des Parencephalon unterscheiden. Zentral tritt bald ein Hohlraum auf, den die Epiphysenzellen in mehrfacher Schicht umgeben und der sich in den Zirbelstiel fortsetzt; ob er mit dem dritten Ventrikel kommuniziert, konnte nicht festgestellt werden; im Zirbelstiel werden die Zellen kleiner, die Kerne sind intensiver gefärbt, das Gebilde hebt sich weniger scharf von der Umgebung ab, bleibt aber noch bis kurz hinter das Ende der Commissura habenularum nachweisbar.

Das posthabenuläre Zwischenhirngebiet bildet die Fortsetzung der ventralen Habenula. Seine Kerne sind in Ventrikelnähe dicht gestellt und stark gefärbt, während sie peripher in größeren Zwischenräumen stehen. Vor dem Beginne des Tectum mesencephali zeigt sich beiderseits eine Zellmasse, die vielleicht zum Teil mit dem

Nucleus lentiformis anderer Formen homologisiert werden kann. Die auffallend mediale Lage ließe sich durch die bei Protopterus sehr geringe Ausbildung des optischen Systems erklären. Das fragliche Gebilde steht dorsomedial mit dem periventrikulären Grau in Verbindung und stellt ein ventrolateral gerichtetes ovales Kerngebiet dar.

Kaudal vereinigen sich die Zellmassen des posthabenulären Zwischenhirngebietes mit denen des suprakommissuralen Mittelhirns.

Bereits am Ende der Commissura habenularum wird in der dorsalen Medianlinie des Ventrikels das Organon subcommissurale sichtbar. Es handelt sich um ein bogenförmiges Lager kleiner dunkelgefärbter Ependymzellen, das nach dem Lumen zu einen freien Protoplasmasaum zeigt und einen kleinen subkommissuralen Ventrikelrezeß umschließt. Seine stärkste Ausbildung erfährt es noch vor dem Beginn des Mittelhirnventrikels, um dort, wo dieser mit dem dritten Ventrikel in Kommunikation tritt, zu verschwinden.

Der rostrale Anteil (Nucleus anterior) des dorsalen Thalamus ist erst kaudal der Commissura habenularum erkennbar. Er wird repräsentiert durch das zwischen den Zellmassen des posthabenulären Zwischenhirngebietes und dem ventralen Thalamus gelegene Ventrikelgrau. Kurz hinter dem Chiasma opticum ist die Unterscheidung vom Kerne des ventralen Thalamus sehr leicht möglich. Im Bereiche des dorsalen Thalamus sind hier die Zellen um den Ventrikel zu einer im Schnitt elliptischen Formation geordnet und stehen nach der Lichtung zu dichter, so daß sich zwei Schichten unterscheiden lassen. Eine Pars dorsalis corporis geniculati lateralis konnte ebensowenig gefunden werden wie eine Pars ventralis, obgleich sicher Optikusfasern zu Zellen der beiden Thalamusgebiete in Beziehung treten. Auch nach dem Aufhören des Sulcus diencephalicus dorsalis ist der dorsale Thalamus, dessen Ausdehnung abnimmt, bis kurz vor dem Tuberculum posterius abzugrenzen.

Der ventrale Thalamus reicht als Eminentia thalami weit oralwärts und seine Zellmassen bilden, durch den Sulcus diencephalicus ventralis gegen die hypothalamischen Teile gut abgegrenzt, den dorsalen Abschnitt der Massa cellularis reuniens. Die periventrikuläre Schicht ist in dieser Gegend breit und behält ihre Mächtigkeit auch in der rostralen Zwischenhirnhälfte noch bei; die Kerne stehen ventrikelwärts dicht, peripher aufgelockert. In kaudalen Schnitten,

dort, wo schon der dorsale Thalamus scharf abzugrenzen ist, nimmt die Breite ab, die Kernanordnung wird gleichmäßig. Von dieser Gegend an nach hinten wird auch die exakte Trennung vom Grau des Hypothalamus möglich, das weiter rostral ebenso stark wie im ventralen Thalamus entwickelt ist. Die Querschnittsbilder, die allein zur Verfügung standen, erlaubten es nicht, das kaudale Ende der Formation anzugeben; im Übergangsgebiet zur Mittelhirnhaube bleibt die Zellanordnung die gleiche wie rostral.

Der Recessus praeopticus ist von einer Zellmasse umgeben, die sich an die Pars hypothalamica der Massa cellularis reuniens anschließt. Hinten ist die periventrikuläre Schicht im Hypothalamus stärker als in den beiden anderen Thalamusabschnitten entwickelt. Im Gebiete des Chiasma opticum tritt in der Mitte, dorsal an den Ventrikel angrenzend, ein ins Chiasma eingelagerter unpaarer Kern auf, der Nucleus chiasmatis. Die umfangreichen Zellverbände des hypothalamischen Ventrikelgraus setzen sich hinter das Chiasma als paarige große Kerne noch eine Strecke ins Gebiet der postoptischen Kommissuren fort. Kurz bevor der Ventrikelboden zu diesem Wulste anschwillt, sieht man im Querschnitt das den Wulst vorn bedeckende Ependym in der Fläche getroffen (Abb. 18). Die schmale Zellschicht, die sich nicht vom Ventrikelboden ablöst, bildet weiter kaudal allein das Grau des Hypothalamus. Ein Nucleus entopeduncularis war nicht nachweisbar.

Im Infundibulum existiert im Recessus mammillaris dorsal eine dem Organon subcommissurale durchaus ähnliche Ependymverdickung. In derselben Gegend löst sich vom Grau des Ventrikels ein Zellkomplex von länglicher Gestalt, von mediodorsal nach lateroventral gerichtet. Es ist ein schwach ausgebildeter Nucleus recessus mammillaris. An weiter hinten gelegenen Schnitten läßt sich erkennen, daß der Mammillarrezeß sich mit einem kurzen, spitzen Ausläufer in die Substanz des Infundibulum fortsetzt. Hinter der Spitze verdünnt sich die dorsale Wand des Hypothalamus posterior zu epithelialer Lage, wird aber bald wieder stärker. Das Grau sendet hier einen kurzen Fortsatz nach kaudal, der als ovaler, mittelständiger Kernhaufen über den periventrikulären Zellen erscheint. Noch weiter kaudal verdünnt sich die dorsale Wand wiederum zur Epithelschicht. Das Epithel verliert den Ependymcharakter; die Zellen werden größer, die Kerne blasig und hell. Das hintere Drittel des Infundibulum ist bis auf kurze Ausläufer des Ventrikels,

die von dem eben beschriebenen Epithel in ein- oder mehrfacher Lage ausgekleidet werden, kompakt und besteht im übrigen aus Bindegewebe mit Gefäßen. Die Epithelzellen haben stellenweise Formen, die durchaus an die Dammermann'schen Krönchenzellen des Saccus vasculosus erinnern. Wegen der für derartige Feinheiten nicht ganz ausreichenden Fixierung und Färbung kann jedoch nicht

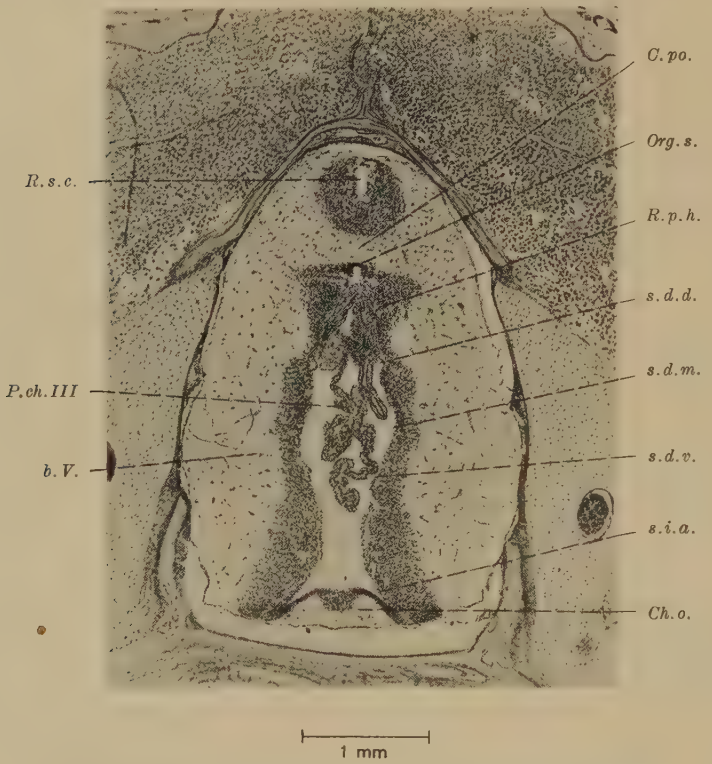

Abb. 16. Schnitt in der Gegend der Commissura posterior.

mit Bestimmtheit ausgeschlossen werden, daß es sich bei den fraglichen Krönchen um Kunstprodukte handelt.

Das Epithel der Adenohypophyse hat große, bläschenförmige, chromatinreiche Kerne; verschiedene Zellarten lassen sich der Kernform nach nicht unterscheiden; das gefäßführende Bindegewebe ist reichlich entwickelt. Die Zellkerne der Neurohypophyse sind ein wenig blasser als die Kerne des Infundibulum, aber auch histologisch ist eine scharfe Grenze zwischen beiden nicht zu ziehen.

Die das Endhirn mit dem Zwischenhirn verbindenden Fasermassen sind als basale Vorderhirnbündel bis hinter das Chiasma opticum gut zu verfolgen (Abb. 16). Sie liegen im Schnitt als kreisförmige Bezirke quergetroffener Fasern im Grenzgebiet des ventralen Thalamus und des Hypothalamus und sind der periventrikulären Zellschicht dicht benachbart. Dort, wo die postoptischen

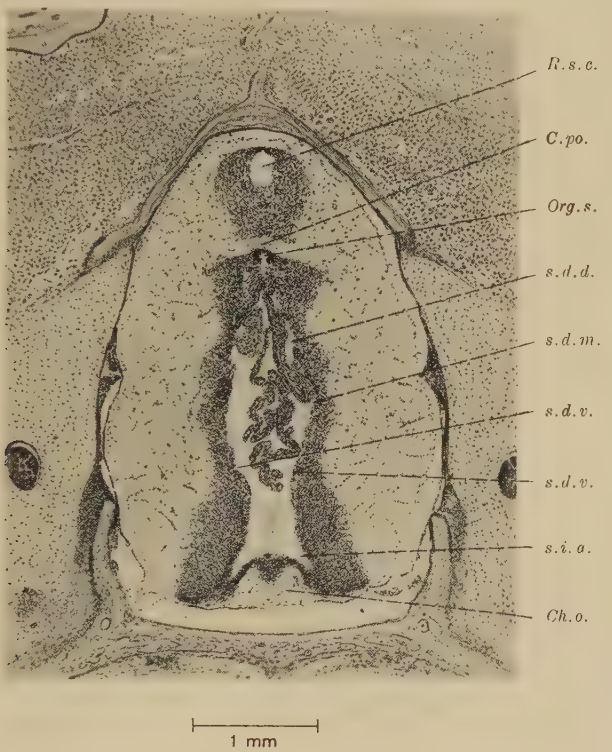

Abb. 17. Schnitt in der Gegend des Chiasma opticum.

Kommissuren beginnen, sind sie nicht mehr nachweisbar; sie enden wahrscheinlich um Zellen des Thalamus und des Hypothalamus, bzw. entspringen aus diesen Gebieten. Die direkte Verbindung der Habenula mit dem Telencephalon sind die an der Oberfläche des vorderen Zwischenhirnabschnittes nach dorsal ziehenden Striae medullares, die zum Teil durch die Commissura habenularum auf die kontralaterale Seite verfolgbar waren. Das Meynert'sche Bündel war von seinem Ursprung, der überwiegend im dorsalen

Teile der Habenula gelegen ist, bis in die Nähe der Commissura posterior zu verfolgen. Es liegt im posthabenulären Zwischengehirngebiet und rückt in seinem Verlaufe nach ventral und außen.

In der Commissura habenularum waren erstens die eben erwähnten kreuzenden Fasern der Striae medullares nachweisbar, zweitens solche, welche die beiderseitigen Habenulae, besonders deren ventrale Anteile verbinden, und drittens Fasern, die weit nach ventral ziehen und dort in die Längsrichtung umbiegen; es handelt sich hier vielleicht um Verbindungszüge mit dem Endhirn.

Die von Herrick bei Amphibien als Tractus habenulo-thalamicus und Tractus dorsoventralis thalami beschriebene Eigenfaserung des Thalamus war stellenweise gut zu erkennen (Abb. 17). Im Chiasma opticum ist das basale Opticusbündel leicht verfolgbar. Die Fasern kreuzen im ventralen Teile der Chiasmaleiste, bleiben oberflächlich, verlaufen nach dorsal, biegen in die Längsrichtung um und ziehen im Gebiete des Hypothalamus nach kaudal. Ihre Endaufsplitterung war nicht festzustellen. Der Tractus opticus axialis ist relativ stark entwickelt, liegt gut abtrennbar im Dorsalteile des Chiasma, läuft nach der Kreuzung, mit dem gleichen Tractus der Gegenseite konvergierend, dorsomedial und tritt in lateral offenem Bogen durch das hypothalamische Grau hindurch, um im Gebiete der postoptischen Kommissuren unsichtbar zu werden. Das marginale Bündel des Opticus passiert die ventralen Anteile der hypothalamischen Kerne (Abb. 18), ist von etwa gleicher Stärke wie das axiale und läßt sich kaudal gegen die postoptischen Kommissuren nicht abgrenzen. Der weitere Verlauf im Tectum war wegen der zahlreichen von dort absteigenden Fasern nicht feststellbar.

Die postoptische Kommissur ist sehr stark entwickelt.

In ihrem rostralen Abschnitte kann man eine Gliederung in dorsalen und ventralen Anteil erkennen auf Grund des Verhaltens der Hypothalamuszellen, die in dieser Gegend etwa die Grenze darstellen. Im ventralen Teile konnten kreuzende Fasern des Tectum konstatiert werden. Es ist jedoch unmöglich, die einzelnen Komponenten der Kommissur mit Sicherheit anzugeben. In der Hauptsache dürfte es sich um die Kreuzung der Tractus tectothalamici et hypothalamici und der Tractus thalamotegmentales handeln.

Das Mittelhirn.

Die rostrale Grenze des Mittelhirnes wurde als hintere Zwischenhirngrenze beschrieben. Kaudal bildet der Grundplattenanteil, die Mittelhirnhaube, mit der Grundplatte des Rhombencephalon eine Einheit; es läßt sich daher für ihn keine scharfe kaudale Grenze angeben. In der Grundplatte kann man allerdings die

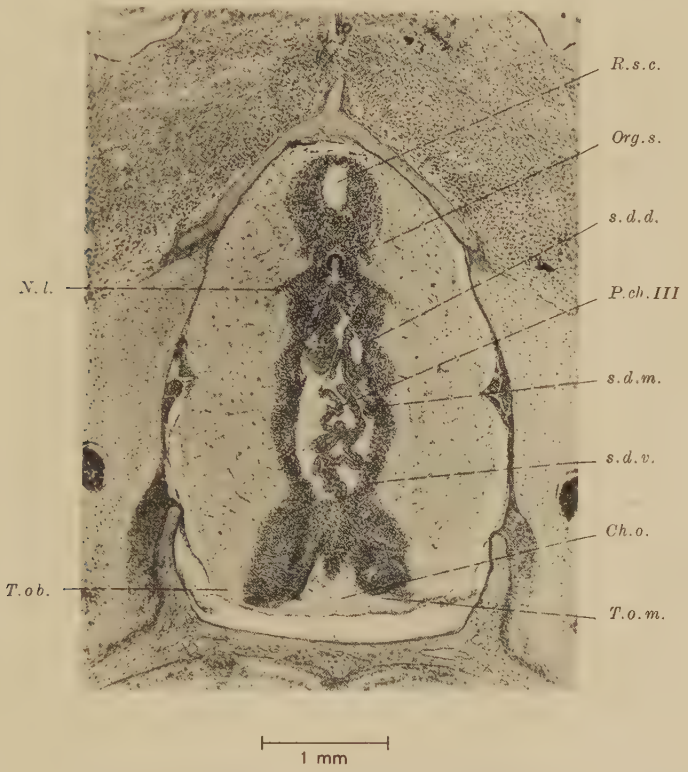

Abb. 18. Schnitt etwas kaudal von Abb. 17.

von Kingsbury als embryonale Grenze angegebene Fovea isthmi noch als flache Delle erkennen (Abb. 2). Der dorsale Abschnitt, das Flügelplattengebiet, erstreckt sich über das Metencephalon hinaus; sein Ende liegt als röhrenförmiges, hinten geschlossenes Gebilde, von ihm durch die tiefe Fossa rhombomesencephalica getrennt (Abb. 1), über dem Kleinhirn. Den Grund dieser Grube kann man als dorsale Mesencephalon-Rhombencephalongrenze ansehen.

Auf der äußeren Oberfläche verläuft ein Sulcus mesencephali lateralis externus, der annähernd dem Sulcus lateralis mesencephali der Innenfläche entspricht. Die Furche nimmt ihren Anfang bereits im Zwischenhirn, wie erwähnt, und hat einen kaudal und leicht dorsal gerichteten Verlauf. Sie beschreibt zunächst einen ventral konkaven flachen Bogen und zieht dann gerade auf die Fossa rhombomesencephalica zu, in welche sie einmündet. Der Flügelplattenanteil des Mittelhirns erhebt sich im Gebiete der Commissura posterior steil aus dem Zwischenhirn, bleibt dann bis in sein hinteres Drittel im gleichen Niveau und steigt dort erneut an. Eine Furchung der äußeren Oberfläche wurde nicht bemerkt. Auch im Haubengebiet sind äußerlich keine Furchen zutage getreten. Nahe dem Ende des vorderen Drittels des Infundibulum tritt im Schnitte der Auriculus cerebelli auf, der weiter kaudal bald Anschluß an das Grundplattengebiet bekommt. An dieser Stelle liegt der Eintritt des Nervus V ins Rhombencephalon.

Der Boden des Mittelhirns ist durch den Lobus posterior hypothalami verdeckt und im Vorderteil, entsprechend der Wölbung dieses Hirnabschnittes, muldenförmig ausgehöhlt. Der Mittelhirnventrikel oder Aquädukt hat seine größte Breite in der Gegend des Sulcus limitans und verschmälert sich nach dorsal; hinten wird er auch ventral schmäler. Der Recessus supracommissuralis s. postcommissuralis ist deutlich ausgeprägt und hat kreisförmigen Querschnitt, der Rezeß über dem Kleinhirn den einer senkrecht stehenden Ellipse. Die Wanddicke ist dorsal sehr gering, nimmt in den Seitenteilen schnell zu und erreicht ventrolateral ihr Maximum. Der Boden ist am Tuberculum posterius dünn, wird kaudal ständig dicker und erreicht ungefähr am Ende des dorsalen Mesencephalon seine größte Stärke.

Im ventrikulären Furchenrelief imponiert als wichtigste und auch am besten ausgeprägte Furche der Sulcus limitans. Er setzt sich aus dem Rhombencephalon fort, verläuft nahe der Medianlinie des Ventrikelbodens, wendet sich, wie dieser, in der vorderen Mittelhirnhälfte nach ventral, wobei gleichzeitig sein Abstand von ihm geringer wird, zieht vor das Tuberculum posterior und endet in der bei Beschreibung des Zwischenhirnes geschilderten Weise. Seine Tiefe nimmt vorn ab. Dorsal von ihm beginnt hinter dem Wulste der Commissura posterior der Sulcus lateralis mesencephali. Er hat zunächst ventrokaudalen Verlauf, beschreibt dann einen dorsal

konvexen Bogen und wendet sich wieder aufwärts zum hinteren Rezeß des Ventrikels, in dem er stark abgeflacht verfolgt werden konnte. In der rostralen Mesencephalonhälfte ist dorsal von ihm, halbwegs zur Mittelhirndecke, ein kurzer paralleler Sulcus sichtbar.

Im Mittelhirn zeigt sich im Gegensatz zum Zwischenhirn und Endhirn zuerst die typische Gliederung des deuterencephalen Hirnrohres. Von den drei Furchen, welche diese Gliederung zum Ausdruck bringen, dem Sulcus limitans, intermedius dorsalis, intermedius ventralis, erscheint hier die bedeutendste, der Sulcus limitans. Demnach hat man die Grundplatte und ihre Differenzierungen von der Flügelplatte mit ihren Derivaten zu unterscheiden. Bei der Primitivität der vorliegenden Form werden die Zellmassen der Grund- und Flügelplatte im wesentlichen vom periventrikulären Grau gebildet. Die bei weiterentwickelten Tieren aus ihnen entstehenden Kerngebiete sind hier entweder überhaupt nicht von der Matrix gesondert, oder sie stehen mit ihr noch in mehr oder weniger enger Verbindung. Diese beiden Sätze gelten nicht nur für das Mesencephalon, sondern für das ganze deuterencephale Gehirn.

Die Zellen der Grundplatte umfassen im Schnitt als schmaler Saum den Ventrikel von ventral, ein wenig nach den Seiten übergreifend. Die Grenze gegen die Flügelplatte ist ventrikulär durch den Sulcus limitans gegeben, nach der weißen Substanz zu durch die Dickenzunahme der Zellage in der Flügelplatte. Das Querschnittsbild der Grundplatte bleibt im ganzen Bereiche des Mesencephalon das gleiche und nimmt erst unter der Lamelle des Kleinhirns eine andere Gestalt an, die im Abschnitt über das Rhombencephalon besprochen werden wird. Unter der Ependymschicht stehen die Kerne im allgemeinen enger benachbart als in der Flügelplatte, ohne daß man Eigenschaften angeben kann, die sie von den dortigen Zellkernen in charakteristischer Weise unterscheiden. Die Zellsäule des Nucleus reticularis tegmenti ist im Mittelhirn in der Hauptsache noch nicht aus dem Ventrikelgrau ausdifferenziert. Außer einigen aus der Mutterschicht ausgewanderten Zellen findet man nur den Nucleus interpeduncularis. Dieser Kern liegt an der Stelle, an welcher der Auriculus cerebelli Anschluß an die Grundplatte gewinnt, unpaar in der Mitte unter dem Ventrikelboden. Er besteht aus zwei Anteilen: einem peripher gelegenen und einem, der sich unmittelbar an die periventrikulären Zellen anschließt. Der periphere liegt nach rostral verschoben, d. h. er beginnt weiter vorn

und hört auch weiter vorn auf als der dorsale. Der Teil, der mit dem Ventrikelgrau zusammenhängt, hat, wie dieses, im Gegensatz zum Außenteil, dichte Zellanordnung. Hinten erscheint er als knopfförmiger Anhang des Ventrikelgraus. Die Fasern des Meynert'schen Bündels konnten zum Nucleus interpeduncularis nicht verfolgt werden.

Die Einzelzellen, die im Tegmentum den Nucleus reticularis darstellen, finden sich rostral spärlich und werden nach dem Rhomb-

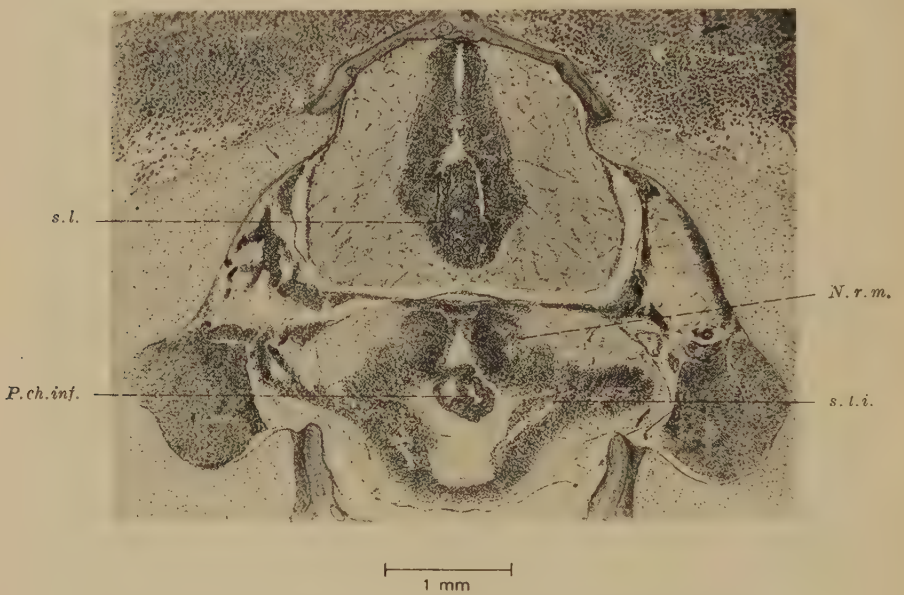

Abb. 19. Schnitt kurz hinter dem Tuberculum posterius.

encephalon zu zahlreicher. Man kann aber nirgends von einer Zellsäule sprechen.

Die motorischen Hirnnerven und ihre Kerne sind im Mesencephalon schwach entwickelt. Andeutungen eines Oculomotoriuskernes waren nur mit Mühe, ein Trochleariskern überhaupt nicht aufzuzeigen. Auch die Nerven selbst bereiteten der Auffindung Schwierigkeiten. Am besten ließ sich noch der Oculomotorius nachweisen, der an charakteristischer Stelle aus dem Hirn austritt (Abb. 2 und 20). In der Gegend des Trochlearisaustrittes konnten zwischen Corpus cerebelli und Mittelhirn Bindegewebsstränge und einzelne Nervenfasern gefunden werden, die offenbar den Nerven

repräsentieren; in der weißen Substanz waren die Wurzelfasern nicht weiter zu verfolgen. Der Kern des Nervus III ist in einer Zellgruppe angedeutet, die beiderseits der Mittellinie nahe der Peripherie mit nur wenigen Zellkernen zu finden ist (Abb. 20).

Das Gebiet der Flügelplatte ist im Mesencephalon erheblich umfangreicher als das der Grundplatte. Die Zellen umgeben dorsal und lateral den Ventrikel in etwa doppelt so mächtiger Schicht wie im Tegmentum. Die Zellkerne stehen, besonders dorsal, gelockert.

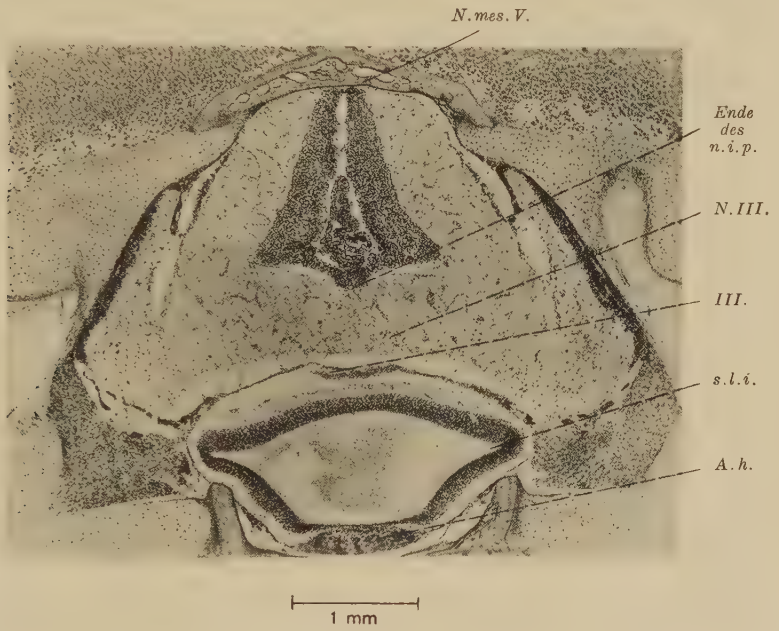

Abb. 20. Schnitt in der Gegend der Okulomotoriuswurzelfasern.

In der Gegend vor dem Corpus cerebelli teilt sich die Flügelplatte. Einerseits kommen die Teile des Kleinhirns zustande, die unten zu beschreiben sind, andererseits wird der Mittelhirnabschnitt, der sich über das Cerebellum fortsetzt, allein von der Flügelplatte gebildet; dort umgeben deren Zellen den Ventrikelrezeß allseitig. Von den Derivaten der Flügelplatte konnte der Nucleus mesencephalicus trigemini, der Nucleus isthmi und der Nucleus gustatorius s. visceralis secundarius nachgewiesen werden. Der Nucleus mesencephalicus V (Abb. 20, 21) ist eine Kernplatte, die sich vom Querschnittsniveau des Abgangs des Lobus posterior hypothalami bis in die

supracerebellaren Teile des Mittelhirnes erstreckt. Sie liegt im Ventrikeldach und weist ein bis zwei Reihen von Zellen auf. Die Ähnlichkeit dieser Zellen mit solchen der großen Ganglien, z. B. des Ganglion Gasseri, ist ganz evident. Ihre Kerne sind in gleicher Weise wie die der eben genannten vier- bis fünfmal so groß wie Gliakerne; sie sind kugelig und schwach gefärbt. Die Zellgrenzen sind gut zu erkennen. Die Zellform ist oval. In einzelnen Schnitten sieht man auch im seitlichen Grau, nahe dem Dorsum, Zellen der beschriebenen typischen Art. Der Nucleus isthmi liegt im Grunde der Fossa rhombomesencephalica und besteht aus einer dem Ventrikelgrau parallel laufenden Zellreihe; ventral und kaudal schließt sich an ihn der Nucleus gustatorius secundarius an, der in die Zellmassen des Kleinhirns übergeht. Beide Kerne sind nur schwach entwickelt und nicht mit Sicherheit zu identifizieren.

Kurz hinter dem Tuberculum posterius ist die Commissura ansulata als dünnes Bündel kreuzender Fasern im Ventrikelboden zu sehen. Eine Commissura tecti mesencephali deutet sich nur durch wenige hinter der Commissura posterior im Mittelhirndach kreuzende Fasern an. Einige Schnitte kaudal dieser Gegend tritt der Fasciculus longitudinalis medialis, der mit einzelnen Bündeln bereits vor der Zwischenhirn-Mittelhirngrenze auftaucht, als abgegrenzter Faserzug in Erscheinung. Er liegt seitlich an der Peripherie der weißen Substanz, rückt hinten nach der Mitte und dem Ventrikel zu und ist bereits im kaudalen Mesencephalon als beiderseits der Medianlinie unmittelbar unter dem Ventrikelgrau gelegener Faserzug zu bemerken. Die in der Commissura posterior kreuzenden Fasern konnten ihrer Herkunft und Endigung nach nicht identifiziert werden.

Das Kleinhirn.

Das Kleinhirn besteht aus den paarigen Aurikeln, den rostral zum unpaaren Corpus verschmelzenden seitlichen Kleinhirnlippen und den Cristae cerebellares. Der Lobus auricularis ist der umfangreichste dieser Teile. Er beginnt in der Höhe der vorderen Infundibulumhälfte und verläuft als leicht nach der Mitte geneigte, sich dorsal zuschärfende Platte beiderseits des Mesencephalon in kaudodorsaler Richtung (Abb. 1). Seine Grenze gegen die Grundplatte ist lateral durch eine talartige Furche unscharf bezeichnet, medial durch den tiefen Sulcus auriculomesencephalicus deutlich

erkennbar. Im hinteren Drittel ist das Kleinhirnohr vollständig vom Rhombencephalon getrennt; es steht dort breit mit dem Corpus cerebelli in Verbindung, nimmt an Höhe stark ab und geht in die Kleinhirnlippe über. Der unpaare Kleinhirnkörper entsteht durch die mediale Vereinigung der Flügelplatten und ist in Form einer schwachen Lamelle unter dem Mittelhirnende gelegen, in welches er sich rostral umschlägt. Dadurch, daß sich das Corpus cerebelli in einer mehr rostral als ventral gerichteten Falte entwickelt, ist

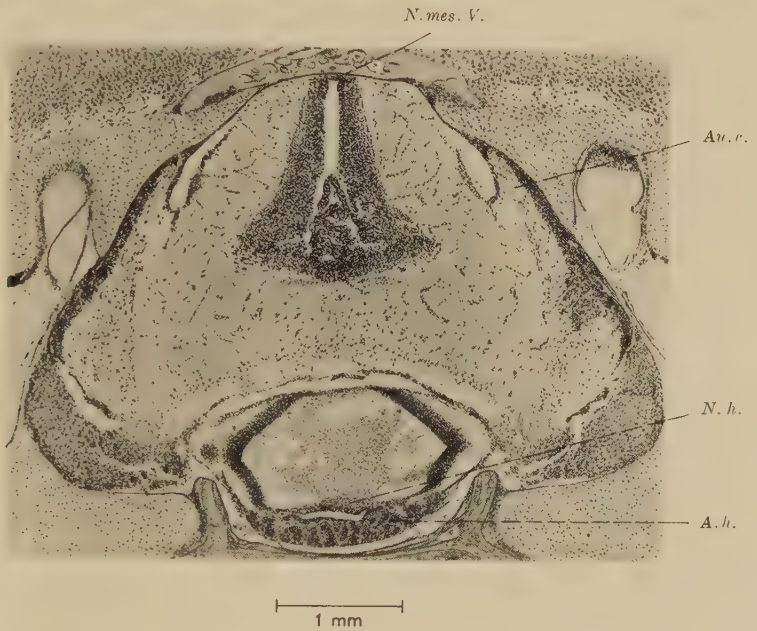

Abb. 21. Schnitt in der Gegend der Trigeminuswurzelfasern.

seine Überlagerung durch das Mittelhirn gleichzeitig mit der Andeutung einer Valvula erklärt. Diese Formation entsteht dann, wenn der erwähnte Gestaltungsvorgang, d. h. die Biegung der Kleinhirnfalte nach rostral, weiter ausgebildet ist. Der Kleinhirnkörper zeigt seine bilaterale Gestaltung durch zwei Merkmale an: 1. er ist im Mittelteile schwächer als seitlich und schlägt sich nur von dort ins Mittelhirn um; 2. sowohl auf seiner dorsalen wie auf der ventralen Fläche erscheint eine mediane Furche; die dorsale ist flach und kurz, die ventrale ist tief und erstreckt sich über das ganze Corpus cerebelli. Kaudal weicht der Kleinhirnkörper, welcher sich median

weiter stark verschmälert, zu den seitlichen Lippen auseinander, die ihrerseits in die makroskopisch nicht scharf abzugrenzenden Cristae cerebellares übergehen.

Im Auriculus liegt lateral eine schmale Lage von Körnerzellen, medial das Stratum moleculare. Kurz hinter der frontalen Spitze tritt ventral, im Anschluß an die Körnerzellen, eine Kernmasse auf, die sich im Schnitt dreieckförmig über die ganze Länge des Aurikels fortsetzt und an den kaudalen Teil der Area vestibulolateralis Anschluß gewinnt; daher kann zwischen dieser Formation und den Aurikeln eine scharfe Grenze nicht gezogen werden. Kaudal ist der Lobus auricularis gespalten. Der dorsale Teil geht ins Corpus cerebelli über, der ventrale liegt im dorsolateralen Gebiete des Rhombencephalon und verschmilzt hinten mit der seitlichen Kleinhirnlippe; die kaudale Verlängerung dieses Zellstreifens ist die Crista cerebellaris. Die Hauptmasse der Aurikelzellen schließt sich an die Körnerschicht des Kleinhirnkörpers an. Die Fortsetzung des Ohres bilden in der Hauptsache die lateralen Abschnitte des Corpus cerebelli, während die medialen aus den seitlichen Kleinhirnlippen ihren Ursprung nehmen. Die leistenartigen Fortsätze des Aurikels biegen sich kaudal nach der Mitte zu um; an ihrem medialen Rande tritt eine Zellgruppe auf, die durch die Einwärtsbiegung in die Mitte der beiden Kleinhirnkörperhälften verlagert wird und beiderseits hinten als Kernnest zu finden ist, das ich als Nidus cerebelli bezeichne. In dieser Gegend, kurz bevor die Lippen verschmelzen, liegt ventral und lateral im Corpus cerebelli eine zusammenhängende Körnerschicht, welche lateral besonders stark entwickelt ist. Dorsal sieht man die Molekularschicht mit dem eben beschriebenen Kleinhirnzellnest. Purkinje'sche Zellen wurden nur im rostralen Corpusabschnitt gefunden, teils an der Grenze von Molekular- und Körnerschicht, besonders dorsal, teils in der ersteren in kleinen Gruppen, teils in der letzteren zerstreut.

Die Kleinhirnlippen bestehen fast nur aus Zellen, die sich ventral und lateral an die Corpuskörnerzellen anschließen, in der Mitte dagegen in Fortsetzung des Nidus cerebelli gelegen sind. Der Ansatz des Plexus chorioideus findet einerseits am Corpus cerebelli statt, andererseits am lateralen Rand der Lippen, so daß die Lippen innerhalb des vierten Ventrikels liegen, der nach rostral einen supracerebellaren Rezeß entsendet. Die Cristae cerebellares erstrecken sich nur ein kurzes Stück nach kaudal; sie sind nach

außen verlagert und springen kurz vor ihrem Ende leistenartig aus dem Hirnumfang vor. Die Gliazellen sind in ihnen dicht angeordnet und intensiv gefärbt.

Die Fasern, welche die Verbindung des Kleinhirns mit den übrigen Hirnteilen vermitteln, treten bemerkenswerterweise in der Mehrzahl von rostral ein und passieren mit Ausnahme der tektalen sämtlich die Aurikel. Deutlich abzugrenzen waren die Tractus trigeminocerebellares; sie treten in der Gegend des sensiblen Trigeminuskernes in Erscheinung und lassen einen dorsalen Anteil erkennen, der zum dorsalen Ohrabschnitt zieht, einen ventralen, der zur Octavusformation in Beziehung tritt. Die übrigen Fasern zum Kleinhirn konnten ihrer Herkunft nach nicht identifiziert werden. Gut zu verfolgen waren Züge, die vom hinteren Ende des Tectum mesencephali unmittelbar ins Corpus cerebelli einstrahlen und sowohl in der Molekularschicht als auch im Kleinhirnnest ihre Endaufsplitterung finden.

Medulla oblongata.

Die Medulla oblongata hat eine Länge von etwas mehr als einem Viertel des ganzen Gehirns. Ventrorostral geht ihre Grundplatte ohne Grenze ins Metencephalon und weiter ins Mittelhirn über. Dorsorostral hört das Metencephalon mit den seitlich auseinanderweichenden Kleinhirnlippen auf. Kaudal ist die Begrenzung gegen das Rückenmark die Ebene des ersten Spinalnerven.

Die allgemeine Gestalt der Medulla oblongata ist die eines Rohres, welches vorn, leicht abgeplattet, elliptischen Querschnitt hat, der sich kaudal der Kreisform nähert. Entsprechend ist auch rostral die Eversion der beiderseitigen Flügelplatten stärker ausgeprägt als kaudal. In den vorderen drei Vierteln ist das Rohr dorsal geöffnet und wird vom Plexus chorioideus bedeckt, im hinteren Viertel sind die dorsalen Wände in der Mittellinie verschmolzen. So kommt eine Unterteilung in zwei Abschnitte zustande: den rostralen Teil der Medulla oblongata und das Übergangsgebiet ins Rückenmark. Die Grenze bildet die Spitze des Calamus scriptorius.

Die Außenfläche des rostralen Teiles ist unregelmäßig gestaltet. Vorn, unter dem Auriculus cerebelli, hat die Medulla eine beträchtliche Breite; dort springt keilartig ein Gebiet vor, welches die Area vestibulolateralis enthält. In Höhe des Tectumendes weicht der Keil zurück. In dieser Gegend ist die Oberflächengestaltung im

wesentlichen durch die mächtigen Wurzeln der Vagusgruppe bestimmt, die hier austreten und einen großen Teil der Außenfläche des Gehirns verdecken. Weiter hinten wölbt sich die Hirnwand halbkugelartig vor und die Gestalt der Medulla nähert sich der des Rückenmarkes. An Furchen treten an der Außenseite des rostralen Medullaabschnittes nur ein wenig ausgeprägter Sulcus in der Gegend der Area vestibulolateralis und die gut entwickelte ventrale Medianfurche zutage. Die Furche der Lateralisgegend wird kurz hinter dem Nervus lateralis anterior sichtbar, verläuft parallel dem Rande der beschriebenen Vestibulolateralisformation und verschwindet unter den Wurzelfasern des Nervus lateralis posterior. Der Sulcus medianus ventralis externus setzt sich aus der gleichnamigen Furche der Medulla spinalis fort und ist in erheblicher Tiefe nach vorn bis über das Niveau des Lobus posterior hypothalami zu verfolgen. Die Ansatzlinie des mächtig entwickelten Plexus chorioideus ventriculi IV, zu dem überdies noch von den Seiten die im Modell nicht dargestellten Sacci endolymphatici treten, verläuft nicht am dorsalen Rande des geöffneten Hirnrohres, sondern ein wenig weiter ventral und außen, ungefähr in der Verlängerung des oberen Randes des Aurikels. So wird ein Teil der seitlichen Fläche der Medulla in den Ventrikel verlagert. Im Ventrolateralgebiet springt in Form einer langgestreckten flachen Erhebung der Tractus descendens trigemini vor. Der Wulst wird kurz hinter dem Trigeminuseintritt sichtbar, läuft zwischen den Octavus- bzw. Facialiswurzeln hindurch, deren Hauptmasse dorsal bleibt, und verstreicht vor dem Vaguseintritt.

Der Ventrikel des rostralen Abschnittes der Medulla oblongata setzt sich aus dem Aquädukt fort; der längsgestellte Hohlraum ladet zunächst unter dem Kleinhirn weit nach den Seiten aus, so daß tiefe seitliche Rezesse entstehen. Kaudal nimmt die quere Ausdehnung allmählich ab, die Höhenausdehnung zu, wobei der Gesamtquerschnitt kleiner wird. Über das Übergangsgebiet zum Rückenmark hinweg erstreckt sich ein Ventrikelrezeß, dessen Wand allseitig vom Plexus chorioideus gebildet wird.

Im Oberflächenrelief der Ventrikelwand tritt am besten der Sulcus limitans hervor. Er setzt sich aus dem Zentralkanal des Rückenmarkes fort, liegt zunächst in der Mitte der seitlichen Ventrikelwand, steigt dann an und beschreibt einen ventral konkaven Bogen. Vor dem Tectumende verschwindet die Furche in der Tiefe

des erwähnten seitlichen Ventrikelrezesses, taucht nach rostromedialem Verlaufe vor dem Kleinhirn wieder auf und verläuft weiter in der oben schon beschriebenen Weise. In der ventralen Medianlinie findet sich im ganzen Bereiche der Medulla oblongata tief ausgeprägt der Sulcus medianus internus ventralis. Er ist bis etwa in die Mitte des Mesencephalon verfolgbar, wo er seicht wird und verschwindet. Zwischen ihm und dem Sulcus limitans ist der Sulcus intermedius ventralis nachzuweisen. Er verläuft nahe dem Sulcus medianus und ändert dieses Verhalten auch in der Gegend des seitlichen Ventrikelrezesses nicht; daher wird dort sein Abstand vom Sulcus limitans ganz beträchtlich. Die Furche verstreicht unter dem Kleinhirnkörper. Zwischen Sulcus limitans und Sulcus intermedius ventralis springt die Hirnwand wulstförmig vor. Der Wulst ist hinten flach, hat seine größte Höhe im Gebiete der kaudalen Vaguswurzeln und wird dann wieder weniger prominent. Rostral ist leider der Konservierungszustand der Bodenteile nicht einwandfrei, so daß dort die Beurteilung der Verhältnisse Schwierigkeiten macht. Es scheint aber, daß der fragliche Wulst sich kontinuierlich mit erst zu-, dann abnehmender Breite bis ins kaudale Mittelhirn fortsetzt. Auch dorsal des Sulcus limitans ist die Hirnwand vorgewölbt, besonders stark unmittelbar hinter den seitlichen Kleinhirnlippen. Weniger ausgesprochen wulstet sich der Ventrikelboden zwischen Sulcus intermedius ventralis und Sulcus medianus ventralis internus vor. Ein Sulcus intermediodorsalis trat nicht in Erscheinung.

Im ganzen kommt also makroskopisch eine Längsgliederung der Medulla oblongata durch den unpaaren Sulcus medianus ventralis internus, die paarigen Sulci intermedii ventrales bzw. limitantes und die von diesen Furchen begrenzten, sich mehr oder weniger vorwölbenden Längszonen zum Ausdruck.

Diese Gliederung wird beim Studium der mikroskopischen Verhältnisse noch klarer und tritt besonders in den kaudalen Abschnitten hervor. Es lassen sich die vier charakteristischen Längszonen des funktionellen Bauplanes erkennen (Abb. 25): Dorsalgebiet, Intermediodorsalgebiet, Intermedioventralgebiet und Ventralgebiet. Die zu jedem dieser Gebiete gehörigen Kernformationen und Fasermassen werden, soweit sie unmittelbare Beziehung zu den Hirnnerven haben, mit diesen unten besprochen werden. Hier seien zunächst die Grundgebiete selbst und von ihren Differenzierungen der Nucleus reticularis tegmenti sowie die Mauthner-Zelle behandelt.

Dorsalgebiet und Intermediodorsalgebiet sind nur kaudal mit genügender Schärfe voneinander abzutrennen. Die Zellsäule des Dorsalgebietes ist hinten breit, im Schnitt etwa rechteckig, die Kerne sind relativ groß, die Fasermassen werden fast ausschließlich von absteigenden Trigeminus- und Octavusfasern gebildet. Die Abgrenzung gegen das Intermediodorsalgebiet ist durch den Nucleus tractus solitarii gegeben, der vom Ventrikelgrau ausgeht und sich um den Tractus solitarius gruppiert. Rostral wird das

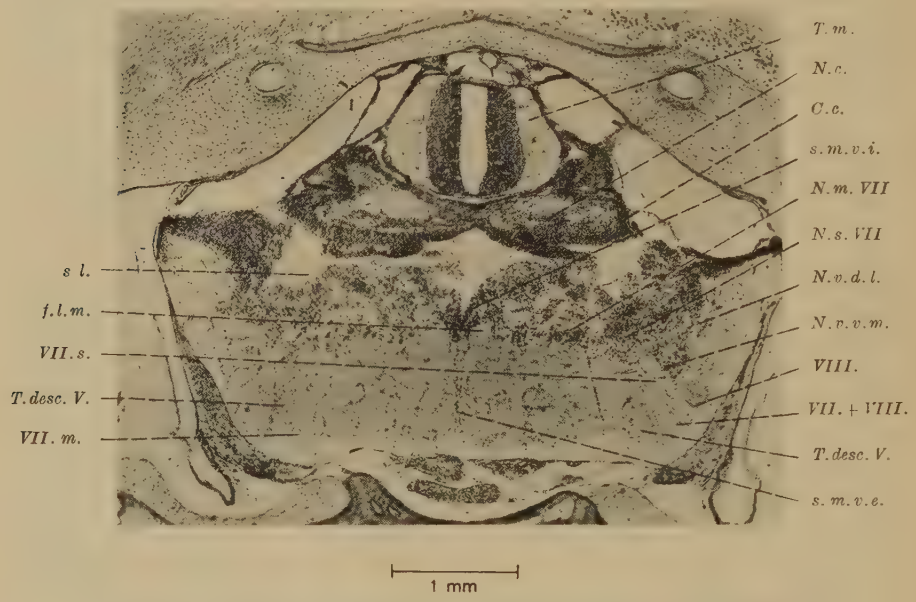

Abb. 22. Schnitt in der Gegend der Facialis- und Octavuswurzelfasern.

Dorsalgebiet durch die starke Entwicklung der Lateralis- und Vestibulariskerne umfangreicher; es erhält ans Cerebellum Anschluß und setzt sich in dessen Aurikel und seitliche Lippe fort. Das Intermediodorsalgebiet ist kaudal klein und im Vergleich zum Dorsalgebiet arm an Zellkernen. Die Fasermassen enthalten den Tractus solitarius. Rostral wird das Intermediodorsalgebiet nicht umfangreicher und grenzt sich vom Dorsalgebiet nicht mehr deutlich ab. Das Intermedioventralgebiet ist in der ganzen Medulla oblongata gut entwickelt. Die periventrikuläre Kernsäule hat im Schnitt Kreisform. Vorn vergrößert sich die Zone auf Kosten des Ventralgebietes und ihre Zellen sind bandförmig im Ventrikelboden an-

geordnet. Aus ihnen haben sich die motorischen Kerne des V., VII., IX. und X. Hirnnerven differenziert. Zirkumskripte Faserzüge konnten im Intermedioventralgebiet nicht gefunden werden. Das Ventralgebiet ist kaudal schmal und im Vergleich zum vorigen zellarm. Rostral wird es bei gleichbleibendem Zellreichtum nur wenig ausgedehnter. Außer den Kernen des III., VI. (?) und der spino-occipitalen Hirnnerven geht aus ihm der Nucleus reticularis tegmenti und die Mauthner-Zelle hervor. Der Nucleus reticularis,

Abb. 23. Schnitt in Höhe der linken Mauthnerzelle.

der sich bereits im Mittelhirn fand, ist auch im Bereich der Medulla oblongata schwach ausgebildet. Die Zellen ordnen sich seitlich und ventral des Fasciculus longitudinalis medialis und bilden vorn keine zusammenhängende Säule, sondern nur einzelne Zellnester in der weißen Substanz der Grundplatte. Kaudal tritt der Charakter einer Kernsäule einwandfrei hervor. Der Nucleus spino-occipitalis schließt sich jedoch unmittelbar an das Ende der Säule an, so daß dieses nicht sicher anzugeben ist.

Im Bereiche der Facialis- und Octavuswurzelfasern, einige Schnitte kaudal von deren Beginn, in drei bis vier Schnittbildern sichtbar, liegt die Mauthner'sche Zelle (Abb. 24). Der langge-

streckte Zellkörper, dessen Achse von lateroventral nach mediodorsal gerichtet ist, reicht über das Ventralgebiet hinaus bis in das Intermediodorsalgebiet. Der große, ovale Kern der Zelle mit zahlreichen Chromatinbrocken und mehreren Nukleolen liegt am medialen Ende des Zellkörpers. Die Dendritenverzweigungen umflechten die sensiblen Facialis- und Octavuswurzelfasern und treten auch zum Tractus descendens V in enge Beziehungen. Es werden also hier zahlreiche afferente Impulse auf eine einzige motorische Bahn über-

Abb. 24. Schnitt in Höhe der rechten Mauthnerzelle.

tragen, d. h. es liegt ein „common final path" im Sinne Sherringtons vor. Der laterale Hauptdendrit biegt sich nach hinten um. Der mächtige Neurit zieht dorsomedial über die Mitte nach der Gegenseite hinüber. Der Fasciculus longitudinalis medialis ist durch die ganze Medulla oblongata hindurch deutlich zu verfolgen; er liegt beiderseits der Medianlinie oberflächlich im Ventrikelboden und beteiligt sich an der Bildung des ventralen Längswulstes. Hinter der Mauthner-Zelle schließt sich ihm die gekreuzte Mauthner-Faser an, die in seinem dorsalen Abschnitt durch ihr starkes Kaliber auffällt und sich noch in den letzten Schnitten der Serie auf den ersten Blick heraushebt.

Die Hirnnerven und ihre Kerne.

Die Nerven III und IV wurden im Abschnitt Mittelhirn besprochen. Der Nervus trigeminus, zu dem ein mächtiges Ganglion Gasseri gehört, tritt als kräftiges Faserbündel im Bereiche des Mittelhirns unmittelbar ventral des Aurikels kurz hinter dessen rostralem Ende ein. Die Fasern ziehen teils bogenförmig nach der Mitte zu den Kernen, teils bleiben sie oberflächlich und ordnen sich zum Tractus descendens nervi V. Dieser Trakt liegt rostal sehr ober-

Abb. 25. Schnitt in Höhe der hinteren Vaguswurzelfasern.

flächlich (Abb. 22). In der Nähe des Facialiseintrittes rückt er in die weiße Substanz und nach lateral. Er entfernt sich dann weiter von der Peripherie und wendet sich dorsokaudal. Zuerst ist er ventrolateral, dann lateral des Tractus solitarius im Dorsalgebiet gelegen. Im ganzen kaudalen Verlaufe, von der Gegend hinter dem Cerebellum an, besitzt er einen Nucleus tractus descendentis V, dessen Zellkerne ihn in der Hauptsache von dorsal und lateral umgeben.

Der motorische Trigeminuskern liegt im Intermedioventralgebiet, beginnt einige Schnitte kaudal der Eintrittsstelle des Nerven, stellt ein bandförmiges plattes Gebilde dar und geht in den motorischen Facialiskern über. Der sensible Trigeminuskern ist we-

niger scharf von seiner peripher gelockerten Matrix abzugrenzen und wird erst kaudal des motorischen Kernes deutlich erkennbar; seine Ausdehnung ist nicht sicher zu bestimmen.

Der Nervus abducens war nicht zu finden; in der Facialisgegend wurden zwar einige verdächtige Nervenfasern gesehen; ob es sich dabei um einen Nerven handelt, bleibt jedoch zweifelhaft, um so mehr, als ein Abducenskern nicht entdeckt werden konnte.

Der Nervus facialis und der Nervus octavus treten kurz hinter dem kaudalen Ende des Corpus cerebelli von ventrolateral in die Medulla oblongata ein. Zu den sensiblen Anteilen gehören ebenfalls umfangreiche Ganglien. Der Eintritt ist direkt neben dem Tractus descendens V gelegen. Der größte Teil der Fasern, darunter sämtliche des Nervus VIII, läßt dieses Gebilde ventral, nur ein kleiner Teil der motorischen Facialisfasern zieht medioventral des Tractus zu seinem Kern. Die sensiblen Facialis- und Octavusfasern sind in der Nähe des Tractus descendens gemischt; ein laterodorsal gelegenes Bündel scheint allein VIII-Fasern zu führen.

Der motorische Facialiskern ist im Intermedioventralgebiet flach ausgebreitet, bildet mit dem motorischen Trigeminuskern die vordere visceromotorische Kernsäule und läßt sich bereits einige Schnitte vor dem Eintritt der Wurzelfasern nachweisen. Kaudal ist er etwa am hinteren Ende der seitlichen Kleinhirnlippe nicht mehr mit Sicherheit abzugrenzen. Seine Zellkerne sind relativ groß und stehen in geringer Dichte. Der sensible Facialiskern ist vom medioventralen Vestibulariskern nicht scharf zu trennen. Er liegt im Intermediodorsalgebiet und hat annähernd die gleiche Ausdehnung wie der motorische Kern. Kurz vor dem Ende des Wurzelfasereintrittes erscheint im Intermediodorsalgebiet innerhalb des sensiblen Facialiskernes der Tractus solitarius, der hier ausschließlich sensible VII-Fasern führt.

Die Vestibulariskerne hängen durch eine breite Zellbrücke mit der Aurikelformation zusammen und werden, ohne daß man zunächst einzelne Kerne sondern könnte, rostral von den Facialiskernen sichtbar. In der Wurzelfasereintrittsgegend sind über sechs bis acht Schnitte hinweg zwei Kerne sehr klar abzugrenzen: ein medioventraler mit größeren Zellkernen, der Deiters'sche Kern, schließt sich an den sensiblen Facialiskern an und läßt einen besonderen lateralen Anteil erkennen, welcher vielleicht die Anlage eines dritten Vestibulariskernes verkörpert; ein dorsolateraler Kern ist

weniger umfangreich und besitzt kleinere Zellkerne. Kaudal verschmelzen die Kerne wiederum und können vom Ventrikelgrau, das dort sehr stark entwickelt ist, nicht mehr unterschieden werden; die periventrikuläre Zellage wird erst am rostralen Ende der Crista cerebellaris im Dorsalgebiete wieder schmäler und die weiße Substanz nimmt durch Aufnahme absteigender Octavusfasern an Umfang zu. Diese Fasern, die bis ans Ende der Medulla oblongata und weiter verfolgt werden können, stellen in ihrer Gesamtheit einen

Abb. 26. Schnitt durch die Gegend der Commissura infima.

nicht ganz scharf umschriebenen Tractus descendens nervi octavi dar. Ein entsprechender Kern ist nur angedeutet, und zwar in Zellen, welche ventrolateral des Tractus liegen und an den Nucleus tractus solitarii angrenzen. Der Nervus lateralis anterior hat in typischer Weise einen dorsalen und einen ventralen Teil, von denen der letztere größer ist. Die Lateraliskerne sind in der Area lateralis nicht mit Gewißheit abgrenzbar. Die Area lateralis hängt dorsal mit dem Kleinhirn zusammen, in dessen Bereich die Zellmassen dicht und stark entwickelt sind. Sie ist im ganzen wenig ausgedehnt und erstreckt sich nur über einen kleinen Teil der Vaguswurzeln. Der Eintritt des Nervus lateralis posterior liegt kurz vor dem des

Glossopharyngeus, in gleicher Höhe wie derjenige der Pars dorsalis nervi lateralis anterioris. Die Fasern der Vagusgruppe treten in der ganzen kaudalen Hälfte der rostralen Medulla oblongata ein und ordnen sich zu vier Gruppen, deren vorderste man als Nervus glossopharyngeus bezeichnen kann. Die beiden mittleren Bündel sind am stärksten, das letzte am schwächsten. Zu den sensiblen Anteilen gehören beiderseits der Medulla gelegene Ganglien. Nach dem Eintritt schließen sich die Fasern der Vagusgruppe zu einem Teil dem Tractus solitarius an, zum anderen Teil ziehen sie nach ventral und dorsal zur hinteren motorischen bzw. sensiblen Kernsäule im Intermedioventral- und -dorsalgebiet.

Die sensible Säule ist aus dem Ventrikelgrau noch nicht deutlich ausdifferenziert; die motorische läßt sich im Schnitt gut begrenzen, während für beide Säulen rostrales und kaudales Ende nicht anzugeben ist. Die motorische Kernsäule ist durch große, gut gefärbte Kerne ausgezeichnet, die in einem auf dem Schnitt kreisförmigen Bezirk zusammenliegen. Die größte Ausdehnung hat die Säule kurz hinter der Mitte des Wurzelfasereintrittes; rostral und kaudal spitzt sie sich zu. Der Tractus solitarius, der die viscerosensiblen Fasern aus dem Facialis und aus der Vagusgruppe führt, beginnt am Hinterende des sensiblen Facialiskernes, an der ventralen Grenze des Intermediodorsalgebietes gelegen. Kaudal schwillt er rasch an und erreicht seinen maximalen Umfang in der Gegend des Eintrittes der hinteren Vagusfasern. Von da läuft er immer im Intermedioventralgebiet nahe dem Sulcus limitans bis ein Stück weit hinter die Spitze des Calamus scriptorius. Dort verliert sich der Trakt; schon vorher wird er kontinuierlich schmäler. Im ganzen Verlaufe begleitet ihn die Säule des Nucleus tractus solitarii, die ihn dorsolateral, in den vordersten und hintersten Teilen auch ventrolateral halbkreisförmig umgibt.

Die spino-occipitalen Nerven werden, abgesehen von einigen sehr schwachen Fäden, welche nicht modellierbar waren, durch einen starken Nerven repräsentiert, der ventral zwischen den letzten Vaguswurzeln und der Ebene durch die Spitze des Calamus scriptorius austritt. Die Fasern ziehen in der weißen Substanz des Ventralgebietes beiderseits der Mittellinie steil aufwärts zum Nucleus spino-occipitalis, einem etwa zylindrischen Kerngebilde, welches sich rostral an den Nucleus reticularis tegmenti, kaudal an das Vorderhorn des Rückenmarkes anschließt.

Das Übergangsgebiet der Medulla oblongata ins Rückenmark.

Es ist der vollkommen geschlossene Teil der Medulla oblongata, welcher willkürlich bis zur Ebene des ersten Spinalnerven gerechnet wird. Er hat die Form eines sich kaudal verjüngenden Rohres. Ventral trägt er eine mediane Längsfurche, die der Medulla spinalis und der ganzen Medulla oblongata eigentümlich ist, dorsal eine Medianfurche, welche vor den auseinanderweichenden Flügelplatten ihr Ende findet. Außerdem ist beiderseits ein Sulcus vorhanden, der in Höhe des Hinterwurzeleintrittes liegt und vorn gleichzeitig mit der Medianfurche verstreicht. Der vierte Ventrikel nimmt im Bereiche des Übergangsgebietes im Querschnitte die Form eines kleinen Längsovales an, der Sulcus limitans bleibt noch sehr deutlich ausgeprägt.

Mikroskopisch sind die Längszonen gut sichtbar. Im Dorsal- und Intermediodorsalgebiet sind die Zellkerne klein und dunkel gefärbt, in der Grundplatte größer und heller. Dorsal unter der Commissura infima (Halleri) verdickt sich das Ependym in ähnlicher Weise wie im Organon subcommissurale des Zwischenhirns. Im Dorsalgebiet tritt ein unpaarer Nucleus visceralis commissurae infimae auf. Weiter kaudal wird der Ventrikelquerschnitt kleiner und das histologische Bild nähert sich allmählich dem den Rückenmarkschnittes. Dorsal liegt unmittelbar hinter der Spitze des Calamus scriptorius die starke Commissura infima, die neben V- und VII-Fasern überwiegend absteigende VIII-Fasern enthält.

Außerdem fallen gut umschriebene Züge neben der dorsalen Medianlinie auf, die teils V- und VIII-, teils andere absteigende Fasern führen. Auch im oberen Rückenmark sind diese dorsalen Trakte noch stark entwickelt und gut zu erkennen.

Hauptteil II: Vergleichung und Deutung der Befunde.

Es ist notwendig, an die Erforschung des Baus der nervösen Zentralorgane, der in der gesamten Wirbeltierreihe ganz besonders klare Formgesetzlichkeiten erkennen läßt, mit einheitlichen, gut fundierten Grundbegriffen heranzutreten. Leider zeigt das Studium der Fachliteratur, abgesehen von dem Mangel einer allgemein anerkannten Terminologie, welcher eine Vergleichung der Untersuchungsergebnisse außerordentlich erschwert, daß über die Prinzipien morphologischer Hirnforschung noch keineswegs eine Meinung herrscht.

Es werden daher vor der Deutung der Befunde die wichtigsten der Grundsätze kurz genannt werden, nach denen der Verfasser die Auslegung vorgenommen hat.

Die begriffliche Fassung der morphologischen Gesetzmäßigkeiten, die für eine bestimmte Tiergruppe charakteristisch sind, ist der Bauplan (neuere Definitionen von Jacobshagen, Kuhlenbeck). Baupläne können aufgestellt werden für Organteile, für Organe, für Organsysteme, für ganze Tiere. Sie können gelten für die Art, die Gattung, die Unterfamilie usw., schließlich für einen Tierkreis. Jedesmal ist der Bauplan der systematisch nächst niederen Gruppe in dem der nächst höheren enthalten; man kann also bei jeder Art von dem speziell für sie geltenden Bauplan ausgehen und immer allgemeinere Pläne finden, die für immer größere Tiergruppen Gültigkeit haben oder umgekehrt von einem umfassenden Plan zu spezielleren Plänen herabsteigen. Sollen zwei Formen miteinander verglichen werden, so wird der spezielle Bauplan jeder Form, außerdem der erste beiden gemeinsame Plan aufgestellt. Diejenigen Teile der beiden speziellen Baupläne, welche im gemeinsamen Plan als derselbe Grundbestandteil erscheinen, bzw. die ihnen entsprechenden Abschnitte der verglichenen Tierformen sind als homolog zu bezeichnen.

Die Grundbestandteile eines Bauplanes sind morphologische Einheiten, welche bei allen Tieren, für die der Bauplan gilt, in gleichen Lagebeziehungen abgrenzbar sein müssen. Ihr innerer Aufbau muß nur im speziellsten, für eine Art geltenden Plan der gleiche sein; in allen allgemeineren, für mehr als eine Art geltenden Plänen können ihnen durchaus verschieden strukturierte Teile der einzelnen verglichenen Formen entsprechen, d. h. die Struktur spielt zwar für die Aufstellung spezieller Baupläne, keineswegs aber für die Aufstellung von Homologien eine Rolle.

Die Grundbestandteile eines Bauplanes grenzen sich entweder nur durch ihre Struktur gegeneinander ab, oder die Begrenzung ist gleichzeitig oder auch allein auf anderem Wege möglich: durch Beachtung der Oberflächengestaltung. Es handelt sich bei hirnmorphologischen Fragen vielfach um die Erkennung von Grenzfurchen und -fissuren.

Die Baupläne werden in erster Linie für ausgewachsene Tiere gesucht; trotzdem wird, namentlich bei komplizierten, höherstehenden Formen, ein genaues Studium der Ontogenese nötig sein, weil

in frühen Stadien der Bauplan gewöhnlich klarer hervortritt. Andererseits dürfen allerdings die Grundbestandteile des Planes nicht ausschließlich durch embryologische Untersuchungen gefunden werden, weil dann der Irrtum unterlaufen kann, eine nur vorübergehend in der Entwicklung auftretende Gliederung als Plan der ausgewachsenen Form anzusehen. Das Kriterium der Richtigkeit eines Planes liegt darin, daß er für alle Stadien Gültigkeit hat.

Man kann, wie es z. B. Kuhlenbeck für das Endhirn der Cranioten getan hat, den Bauplan in die Gestalt einer Formel bringen, oder, wie es in der vorliegenden Arbeit geschehen wird, ihn nur als Diagramm in schematischen Zeichnungen darstellen; benutzt man dazu Schnittbilder, so werden im allgemeinen Schnitte in zwei Hauptebenen des Raumes notwendig werden.

Um eine Vergleichung eines Gehirnes mit anderen Hirnformen und eine Homologisierung von Hirnteilen zu ermöglichen, muß also der speziellste Bauplan der zu untersuchenden Form aufgestellt werden. Zur Konstruktion des Bauplanes ist die Abgrenzung einzelner, in sich einheitlich strukturierter Hirngebiete notwendig. Die Erkennung solcher Gebiete gründet sich in erster Linie auf den cytoarchitektonischen Bau. Es ist wieder zu betonen, daß die Cytoarchitektonik nur zur Aufstellung des Bauplanes, nicht aber zum Nachweis von Homologien heranzuziehen ist; für diese sind nur die Lagebeziehungen von Belang.

Der Grundplan des Wirbeltierhirnes ist ein allseitig geschlossenes Rohr. Die Grundbestandteile müssen also in jedem Wirbeltierhirn Teile der Wandung dieses Rohres sein.

Betreffs der Einteilung der Hirnfurchen schließe ich mich an Bergquist an, der Grenzfurchen, Proliferationsfurchen, accessorische Furchen und Artefakte unterscheidet. Diese Einteilung gilt nicht nur für ventrikuläre Furchen, für die Bergquist sie angegeben hat, sondern für Hirnfurchen überhaupt.

Unabhängig davon erscheint es mir von Wichtigkeit, solche Furchen, deren Entstehung durch Faltung der Hirnwand zu erklären ist, von anderen zu trennen, deren Genese nur durch verschieden starke Entwicklung benachbarter Hirngebiete verstanden werden kann.

Die Eigenschaft eines Sulcus, Grenzfurche zu sein, ist erstens daraus zu erkennen, daß sie Hirngebiete verschiedenen Baus trennt, zweitens aus vergleichenden Untersuchungen; sowohl bei allen

Vertretern derselben Art als auch bei denen anderer Arten mit dem gleichen Bauplan muß die Grenzfurche in denselben Lagebeziehungen nachweisbar sein. Dort, wo Lagebeziehungen nicht ohne weiteres ersichtlich sind, wird die Beachtung der Faserverbindungen und Gefäßversorgung, sowie der Beziehungen zu anderen Organen am Platze sein. Wegen der Variabilität der fraglichen Verhältnisse darf sich aber darauf allein keinesfalls eine Homologisierung gründen.

Die Einteilung der grauen Substanz wird nach morphologischen Gesichtspunkten vorgenommen: Grisea innerlich einheitlichen Baus, welche gegen die Nachbarschaft deutlich abgrenzbar sind, dürfen als homologisierbare Einheiten gelten; sie sind homolog, wenn sie gleiche Bestandteile des Bauplanes sind. Zeigen sie außerdem konstante Faserverbindungen, besonders mit ein- oder austretenden Wurzelfasern, so sind sie als Kerne zu bezeichnen. In der Definition der Rinde folge ich Kuhlenbeck: „Die Endhirnrinde ist eine, unmittelbar unter der Oberfläche des Endhirns in einer mehr oder weniger dünnen Lage ausgebreitete graue Substanz, die von der periventrikulären Matrix bzw. deren Differenzierungen durch eine deutliche, an Ganglienzellen relativ arme (bzw. ganglienzellfreie) Faserschicht getrennt ist und somit auch peripher von wenigstens einem Teil ihrer Leitungsbahnen liegt.“ Diese Definition wird unten zur Bewertung der Rindenqualität herangezogen werden.

Während die Verbindungen eines Kernes, sowie Ursprung und Ende der in einer Kommissur kreuzenden Fasern als variabel anzusehen sind, ist die Lage der Kommissuren selbst konstant und kann zur Beurteilung von Lagebeziehungen und Grenzen benutzt werden.

Für jeden der fünf Hirnabschnitte werden zuerst die Untersuchungsergebnisse der früheren Bearbeiter denen des Verfassers gegenübergestellt werden. Bevor dann die Befunde bei Protopterus mit denen verglichen werden, welche Holmgren und van der Horst bei Ceratodus erhoben, sowie vor der vergleichend anatomischen Diskussion werden für jeden Hirnabschnitt die speziellen Baupläne aufgestellt werden.

Das Endhirn.

Die grobe Morphologie des Vorderhirns stimmt mit den von Fulliquet und Burckhradt gegebenen Beschreibungen annähernd überein. Bei Fulliquet, dessen Modell offenbar weniger zuver-

lässig ist als Burckhardts Darstellung, wird der Lobus olfactorius anterior (= Lobus postolfactorius Burckhardts) nur angedeutet sichtbar. Das Tuberculum olfactorium ist von beiden Autoren abgebildet, jedoch nur von Burckhardt bezeichnet worden, und zwar als „Lobus hippocampi". Der Forscher, welcher im Gegensatz zu allen anderen Untersuchern des Protopterusgehirnes einen unmittelbar der Riechschleimhaut benachbarten Bulbus olfactorius glaubt feststellen zu können, bezeichnet die Fila olfactoria irrtümlicherweise mit „Tractus", während Fulliquet die richtige Bezeichnung anwendet: Nervus I. Der Bulbus olfactorius heißt bei Burckhardt Tuberculum olfactorium, bei Serres Lobus olfactorius, bei Fulliquet Lobulus olfactorius bzw. Lobus olfactorius, soweit er nicht mehr äußerlich abgrenzbar ist.

Von Furchen der äußeren Hemisphärenfläche findet sich bei Fulliquet nichts erwähnt, Burckhardt hat die basopalliale Grenzfurche gesehen. Das Furchenrelief der Ventrikelwände war bisher nicht bekannt. Fulliquet sagt im Texte nichts Verwertbares darüber, bildet aber in einzelnen Querschnitten ohne Bezeichnung Furchen ab, z. B. Abb. 22 einen sehr gut ausgeprägten Sulcus, der anscheinend fb_4 darstellt. Burckhardt kennt drei Furchen der Ventrikelwand, α, β, γ, und begrenzt durch sie drei Längszonen: eine Ventral-, eine Medial- und eine Dorsalzone. α ist gleichbedeutend mit dem Sulcus limitans pallii medialis, fd_4; β ist die Furche fb_4; in den rostralen Schnitten 24 und 25 bei Burckhardt scheint es sich um einen anderen Sulcus zu handeln, die Abbildungen lassen dort überhaupt nichts von einer Furche erkennen. γ ist der Sulcus limitans pallii lateralis, fd_1.

Was den inneren Bau des Endhirns betrifft, so ist die richtige Deutung der Formatio bulbaris von den älteren Untersuchern überhaupt nicht, von neueren noch nicht in den Einzelheiten vorgenommen worden. Fulliquet verkennt offenbar Bestandteile der Hüllen, die mit „Cellules olfactives" bezeichnet werden. Die Mitralzellen sind bei ihm „Cellules dorsales des hémisphères", die Körnerzellen „Masse cellulaire du lobule olfactif" bzw. „Masse cellulaire dorsale des hémisphères", von Glomeruli ist überhaupt nicht die Rede. Burckhardt deutet den sessilen Bulbus olfactorius als Teil des Lobus hemisphaericus, ohne auf seine Struktur einzugehen.

Eine Gliederung der Wandabschnitte der Hemisphären hat Fulliquet nicht vorgenommen. Die Bezeichnungen der Zell- und

Fasermassen sind, nichts präjudizierend, mit Vorsicht gewählt. Burckhardt dagegen steht am anderen Extrem: er hat, was er abgrenzen konnte, homologisiert, allerdings häufig ohne eine Begründung, die als ausreichend anzusehen ist. Die Gliederung in Pallium und Basis wurde von ihm in richtiger Weise vorgenommen. Seine Dorsalzone ist das Pallium, Medial- + Ventralzone sind die Basis. Der dorsomediale Abschnitt der Basis, B_4, wird unter der Begründung, daß er „allgemein von den Autoren so aufgefaßt werde", zum Claustrum. Die „hintere ventrale Wölbung", ein Gebiet, welches kaudolateralen Teilen der Basis entspricht und das Tuberculum olfactorium darstellt, wird dem Lobus hippocampi, die Cortex olfactoria dem Ammonshorn anderer Formen homologisiert. Die Fehler in der Begründung dieser Homologie sind so lehrreich, daß sie kurz besprochen werden müssen: Die Homologisierung gründet sich auf Ähnlichkeiten 1. der Topographie, 2. der Struktur, 3. der Zellform, 4. der Faserverbindungen. Die Begründung 1 entfällt, weil die Hippocampusformation bei den höheren Tieren, die Burckhardt zum Vergleich heranzieht, nur „topographisch" (Kuhlenbeck) ventral, ihrer Lage im Bauplan nach aber dorsal gelegen ist. Die Begründungen 2 und 3 sind Fehlschlüsse von einer Art, welche bereits viel Verwirrung angerichtet hat: hier werden die Begriffe Homologie und Analogie nicht auseinandergehalten. Strukturähnlichkeit oder -gleichheit erlaubt nur die Aufstellung von Analogien, niemals diejenige von Homologien. Die Faserverbindungen, welche wohl mitunter zur Beurteilung der Frage, ob Homologie vorliegt, herangezogen werden können, wechseln erfahrungsgemäß so, daß sie keinesfalls für eine Homologisierung ausschlaggebend sein dürfen.

Burckhardt beschreibt in den rostralen Hemisphärenabschnitten eine innere und eine äußere Rinde. Die innere Rinde sind offenbar die Mitralzellen. Was er mit äußerer Rinde gemeint hat, ist nicht klar. Vielleicht liegt dieselbe Fehldeutung zu den Hüllen gehöriger Zellen vor, die Fulliquet unterlaufen ist.

Von Fasermassen erwähnt Burckhardt die Commissura anterior und die Commissura pallii; letztere heißt bei ihm Corpus callosum; auch die basalen Vorderhirnbündel werden genannt, welche Fulliquet nicht bekannt sind, der dagegen ebenfalls die Kommissuren abbildet. Der Nervus terminalis blieb bei Protopterus bis 1895 unbekannt. In diesem Jahre wurde er von Pincus entdeckt.

In dem vom Verfasser untersuchten Exemplar zeigt er genau die Verhältnisse, in denen ihn der Entdecker beschreibt, ist aber besonders schwach ausgebildet und konnte nur auf Grund der Angaben von Pincus gefunden werden.

In neuerer Zeit haben sich Holmgren und Kuhlenbeck mit dem Protopterusendhirn befaßt. Holmgrens Befunde stimmen in den meisten Punkten mit den meinigen überein. Er grenzt in gleicher Weise Basis und Pallium durch Sulci und Zonae limitantes ab, ferner den Nucleus olfactorius lateralis = B_1, sowie das Tuberculum olfactorium. Eine sichere Unterteilung des Palliums schien ihm nicht möglich; die Abschnitte D_1, D_2, D_3 dürften aber dem „pyriform pallium", dem „general pallium" und dem „hippocampal pallium", welche er bei anderen Anamniern beschrieben hat, entsprechen. Der Sulcus septalis scheint die Furche fb_3 zu sein, in rostralen Schnitten jedoch vielleicht mit fb_2 zu korrespondieren. Die Nuclei lateralis und medialis septi wurden nicht bemerkt. Möglicherweise entsprechen dem Nucleus medialis septi Teile der Cortex olfactoria pars medialis. Holmgren will den kaudalsten Abschnitt der Cortex olfactoria mit Nucleus taeniae bezeichnen; Kappers, welcher den Terminus eingeführt hat, verstand darunter die ganze Cortex olfactoria Edingers. Da es sich bei der fraglichen Formation nach der Rindendefinition tatsächlich um eine Cortex handelt, scheint mir die Bezeichnung Nucleus taeniae entbehrlich, zumal das kaudale Ende der Rinde in keiner Weise von den rostralen Anteilen abzugrenzen ist.

Kuhlenbeck hat für das Protopterusendhirn den Bauplan aufgestellt: $0, \frac{D_{1+2+3}}{D_s}, \frac{B_1, B_2, B_3}{B_s}, B_4$. Es gelang nicht nur, diesen Bauplan zu bestätigen und die von Kuhlenbeck erwähnten Furchen und Abschnitte nachzuweisen, stellenweise wurden auch Sulci sichtbar, welche die Abschnitte D und B weiter unterteilen: fd_2, fd_3, fb_2, fb_4; die Teile D_1, D_2, D_3 konnten außerdem in einer ganzen Reihe von Schnitten durch etwas verschiedene Struktur und Dicke der periventrikulären Zellage gegeneinander abgegrenzt werden. Auch ein Vergleich mit Befunden, welche G. E. Smith bei Lepidosiren paradoxa, einer Protopterus sehr nahestehenden Art, erhob, zeigt befriedigende Übereinstimmung, namentlich in bezug auf die Deutung von B_4', ein Gebiet, das bereits Burckhardt zur Basis rechnet und das Smith als Corpus paraterminale bezeichnet. Später

waren einige Untersucher wieder geneigt, B_4' als pallialen Teil anzusehen. Die Zugehörigkeit des Abschnittes zur Basis dürfte einwandfrei erwiesen sein 1. durch das Verhalten in der Gegend des Foramen Monroi; die Eröffnung des Foramen Monroi beginnt dorsal von B_4', dessen Ende dort mit den basalen Abschnitten in deutlicher, breiter Verbindung bleibt. 2. Die Struktur von B_4' unterscheidet sich klar von derjenigen des Palliums und gleicht der der Basis.

B_1 ist das Striatum von Smith und soll im wesentlichen die basalen Vorderhirnbündel hervorgehen lassen. Ohne eine Entscheidung treffen zu können, mangels einer spezifischen Färbung, habe ich den Eindruck, daß außerdem B_2 als Ursprungsstelle des lateralen Vorderhirnbündels ebenso in Frage kommt. Im Pallium sah Smith einen „pyriform lobe", d. h. den Teil D_1 angedeutet, will aber keine Unterteilung des Palliums vornehmen.

In seinen „Vorlesungen über das Zentralnervensystem der Wirbeltiere" benutzt auch Kuhlenbeck das Endhirn von Lepidosiren zur Erläuterung des Aufbaus des Dipnoerendhirnes. Dort nimmt er eine Unterteilung von Basis und Pallium vor, welche bei Lepidosiren weniger ausgesprochen erscheint als bei Protopterus, und zwar nur insofern, als in der Basis dorsomedial ein Nucleus basimedialis superior auftritt, der den Abschnitt B_4' darstellt. Die im Bereiche des Palliums entwickelte Rinde teilt er in einen lateralen und einen medialen Teil unter. Diese Unterabschnitte, welche Smith auch bei Lepidosiren nicht angibt, werden bei dem vorliegenden Exemplar von Protopterus vermißt.

Der spezielle Bauplan des Endhirns ist in Abb. 29 dargestellt. Das Telencephalon gliedert sich längs in 1. sessile Bulbi olfactorii, 2. vollkommen getrennt evaginierte, leicht invertierte Lobi hemisphaerici, 3. ein unpaares, auf der Grenze zwischen Eversion und Inversion stehendes Telencephalon impar.

In der Quergliederung zeigt der Bulbus olfactorius (Abb. 29b) von außen nach innen in typischer Reihenfolge: Glomerulusschicht, Mitralzellenschicht, Stratum moleculare internum und Schicht der Körnerzellen; er besitzt einen Ventrikel.

Der Lobus hemisphaericus (Abb. 29c) gliedert sich im Querschnitt in Basis und Pallium, von denen letzteres in die Abschnitte D_1, D_2, D_3 unterteilt werden kann, erstere in B_1, B_2, B_3, B_4, B_4'. Im Bereiche von D_1, D_2, D_3 und B_1, B_2, B_3 ist eine Rinde entwickelt.

Im Telencephalon impar (Abb. 29d) ist ein Teil der dorsalen Wand zur Lamina epithelialis verdünnt, der Abschnitt *D* nicht mehr untergeteilt, B_4 und B_4' fehlen; die beiden Rinden sind noch vorhanden. Ventral tritt der Nervus terminalis ein.

Das Endhirn von Ceratodus in der Darstellung von Holmgren und van der Horst scheint sich bei flüchtiger Betrachtung sehr wesentlich vom Protopterusendhirn zu unterscheiden. Eine sorgfältigere Vergleichung zeigt jedoch weitgehende Übereinstimmung der beiden Hirnformen. Auch das Ceratodusendhirn ist evaginiert; hier ist der Bulbus olfactorius nicht sessil, sondern durch einen gut ausgebildeten Tractus olfactorius mit den Lobi hemisphaerici ver-

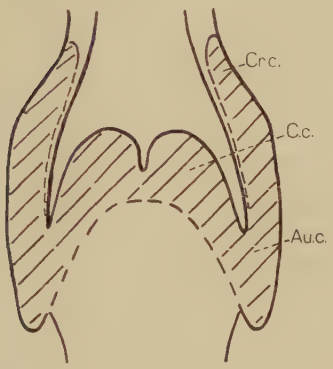

Abb. 27.
Schema des Kleinhirnbaues.

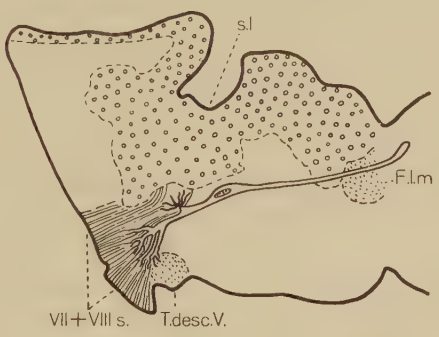

Abb. 28.
Rechte Mauthnerzelle schematisch.

bunden. Diese sind zwar ventral durch eine tiefe Fissura longitudinalis inferior unvollständig voneinander getrennt. Der Anblick von dorsal zeigt jedoch von dieser Trennung infolge der starken Entwicklung chorioidaler Gebilde nichts. Bei Ceratodus ist nämlich der dorsomediale Abschnitt der Wand des Lobus hemisphaericus epithelial geblieben; die verwickelt gefalteten epithelialen Wände beider Seiten gehen in der Mitte ineinander über und bilden die „Lingula interolfactoria". Darüber hat sich vom Telencephalon impar her noch ein anderes System chorioidaler Falten geschoben: die Paraphyse, ein vielfach ausgebuchteter Sack mit kaudaler Öffnung. Um die Verhältnisse mit denen bei Protopterus zu vergleichen, zieht man zweckmäßigerweise Querschnitte dieses Tieres kurz vor dem Foramen und durch das Foramen Monroi heran; in diesen Schnitten sind die epithelialen Gebilde, welche bei Ceratodus so mächtig ent-

wickelt sind, auch bei Protopterus eben angedeutet zu finden, und auf Grund ihrer Lagebeziehungen kann man sie den entsprechenden bei Ceratodus homologisieren. So wird der Plexus chorioideus und die kurz rostral des Telencephalon impar epithelial verdünnte mediale Hemisphärenwand (Abb. 12) jeder Seite durch eine Hälfte der Lingula interolfactoria vertreten. Der mediale Knoten (Abb. 13) dürfte der Paraphyse des Ceratodus homolog sein.

Der Lobus hemisphaericus von Ceratodus ist relativ zur Länge des ganzen Gehirns kleiner als die Hemisphäre bei Protopterus: berücksichtigt man aber, daß diese die Formatio bulbaris enthält, so resultiert ungefähr die gleiche Größenbeziehung. Von Furchen entspricht außen die Fovea limbica, innen der Sulcus limitans pallii lateralis von Ceratodus dem Sulcus limitans pallii lateralis externus bzw. internus, fd_1, von Protopterus. Das Tuberculum olfactorium anterius ist dem Lobus olfactorius anterior, das Tuberculum olfactorium posterius dem gleichnamigen Gebilde bei Protopterus gleichzusetzen.

Der innere Aufbau des Bulbus olfactorius, welcher ebenso wie der Tractus einen Ventrikel aufweist, ist derselbe wie bei Protopterus; von außen nach innen: Glomerulusschicht, Mitralzellen, Stratum moleculare internum, Körnerzellen, Ependym. Von besonderem Interesse ist die Tatsache, daß der Tractus olfactorius von Ceratodus histologisch zum Pallium gehört; ganz entsprechend schließt sich bei Protopterus die Formatio bulbaris unmittelbar ans Pallium an.

Auch das Querschnittsbild der Lobi hemisphaerici zeigt bei beiden Arten weitgehende Übereinstimmung. So ist die Gliederung in Basis und Pallium mit dem gleichen Hervortreten der Entwicklung der Basis gemeinsam. Im Ceratodusendhirn nimmt das Pallium ebenfalls die dorsolateralen Teile ein und läßt sich in drei Abschnitte unterteilen: „pyriform lobe", general pallium", „hippocampal lobe" der Holmgren'schen, $= D_1$, D_2, D_3 der Kuhlenbeck'schen Nomenklatur. In der Basis existiert der Nucleus olfactorius lateralis $= B_1$ und die Abschnitte B_2 und B_3. B_4 und B_4' scheinen bei Ceratodus zu fehlen. Es kann vermutet werden, daß in ihrem Bereiche die Wand epithelial geblieben ist, besonders, da bei Protopterus jene dorsomediale epitheliale Membran kurz vor der Eröffnung des Foramen Monroi (Abb. 12) genau in der Verlängerung der Abschnitte B_4 und B_4' gelegen ist. Demnach würden Teile der Lingula interolfactoria, abgesehen von der erwähnten Membran, auch B_4 und B_4'

homolog zu setzen sein. Gegen eine solche Homologisierung spricht allerdings die Tatsache, daß sich bei Ceratodus das Foramen Monroi zwischen Lingula interolfactoria und Basis bzw. Septum öffnet.

Eine der Cortex dorsalis korrespondierende Rinde findet sich bei Ceratodus, während in der Basis die Cortex olfactoria fehlt.

Zum Vergleich mit Protopterus dient der spezielle Bauplan des Endhirns von Ceratodus (Abb. 30): Der Bulbus olfactorius sitzt, durch Tractus gestielt, am Lobus hemisphaericus; dieser ist evaginiert, sehr wenig invertiert, am laterodorsalen Rande sogar leicht evertiert und vom Lobus hemisphaericus der Gegenseite nicht vollständig getrennt; die mediodorsale Wand

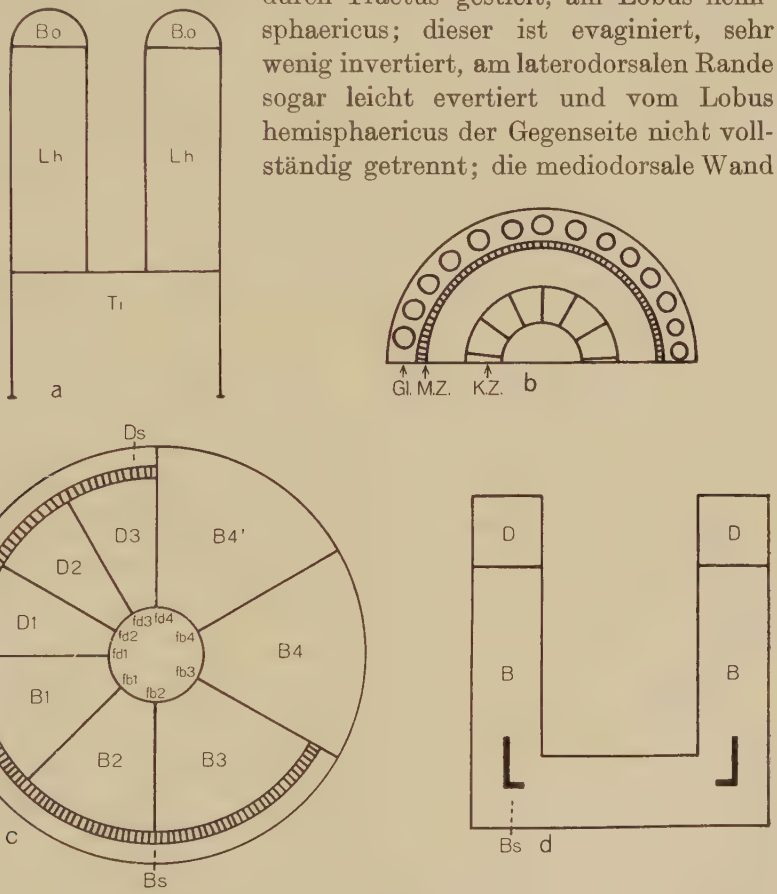

Abb. 29. Schema des speziellen Bauplanes des Protopterusendhirnes.

ist epithelial geblieben. Im Schnitte gliedert sich der Bulbus olfactorius genau wie bei Protopterus (Abb. 29b); der Tractus olfactorius zeigt im wesentlichen pallialen Bau. Der Lobus hemisphaericus

läßt sich in Basis und Pallium unterteilen, letzteres in die Abschnitte D_1, D_2, D_3, erstere in B_1, B_2, B_3. Im Bereiche des Palliums ist eine Rinde vorhanden.

Der erste gemeinsame Bauplan, also der Bauplan des Dipnoerendhirns, ist in Abb. 29a und 31 dargestellt. An den zentralen Riechapparat schließt sich ein evaginiertes, paariges, gering invertiertes Hemisphärenlappenhirn und ein unpaares, auf der Grenze zwischen Inversion und Eversion stehendes Telencephalon impar an. Im Schnitt zeigt die Bulbusformation (Abb. 29b) in charakteristischer Weise Glomerulusschicht, Mitralzellenschicht, Stratum moleculare internum und Körnerschicht.

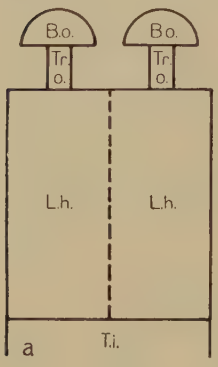

Der Lobus hemisphaericus gliedert sich in ein dorsolateral gelegenes Pallium mit den Unterabschnitten D_1, D_2, D_3, in deren Bereich sich eine Cortex dorsalis findet, und in die umfang-

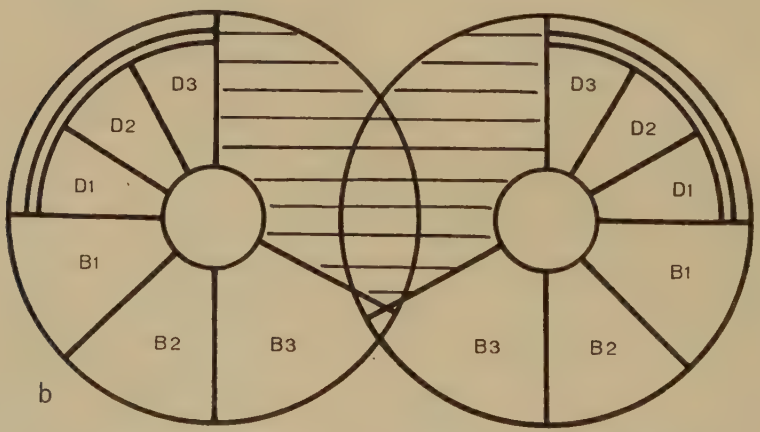

Abb. 30. Schema des speziellen Bauplanes des Ceratodusendhirnes.

reiche Basis, welche die Teile B_1, B_2, B_3, B_4 erkennen läßt. Im Telencephalon impar verschwindet die Unterteilung von Basis und Pallium.

So lassen sich die Endhirnbaupläne der drei Dipnoerarten bequem auf einen Bauplantyp bringen, der sich von keinem der drei speziellen Pläne (der Lepidosirenplan gleicht fast dem von Protopterus) weiter entfernt.

Im äußeren Aufbau ähnelt das Endhirn von Protopterus am meisten dem Amphibienendhirn. Eine nähere Vergleichung bestätigt diese Verwandtschaft. Berücksichtigt man den inneren Bau, so ergeben sich außerdem noch enge Beziehungen zu den Selachiern. Mit diesen beiden Formen soll das Dipnoerendhirn im folgenden hauptsächlich verglichen werden.

Auch bei den Amphibien fehlt der Tractus olfactorius; die Bulbi, welche bei einigen Anuren sekundär miteinander verwachsen sind, sitzen unmittelbar den Lobi hemisphaerici an; es existiert ein Bulbulus accessorius, der vielleicht auch bei Protopterus angedeutet ist. Bei den Amphibien sind im Gegensatz zu den Dipnoern die Hemisphären auch nach kaudal entwickelt, so daß es zur Ausbildung eines Polus posterior und eines entsprechenden Rezesses des Seitenventrikels kommt. Die Inversion der lateralen Wände ist bei den Amphibien im ausgewachsenen Zustande erheblich stärker als bei den Dipnoern; so bietet das Telencephalon impar einen ganz anderen Anblick: die dorsalen Wände werden zum überwiegenden Teile von den einwärts gewendeten Fortsetzungen des Palliums, nur zu einem kleinen, medial gelegenen, von epithelialer Decke gebildet. Im Schnitt des Lobus hemisphaericus ist entsprechend der am meisten auffallende Unterschied gegen Protopterus der invertierte, stark entwickelte dorsomediale Teil des Palliums, das Primordium hippocampi. Interessanterweise gleichen aber die Verhältnisse bei Anurenlarven, worauf von Kuhlenbeck hingewiesen wurde, erheblich mehr dem Dipnoertyp als bei ausgewachsenen Tieren. Im Larvenstadium ist nämlich die Inversion weniger ausgesprochen als bei ausgewachsenen Tieren; die Grenze von Pallium und Basis liegt fast in der dorsomedialen Ecke wie bei Protopterus, der basale Abschnitt B_4 ist noch sehr umfangreich, während er später im Vergleich zu D_3 stark reduziert erscheint.

Im Bulbus olfactorius, der sonst dem von Protopterus gleicht, existiert noch ein Stratum moleculare externum (Kuhlenbeck bei Gymnophionen) zwischen Glomerulus- und Mitralzellenschicht. Im Pallium sind die Abschnitte D_1, D_2, D_3 durch Struktur und Furchen deutlicher gegeneinander abgegrenzt als bei den Dipnoern. Besonders D_3, auf dessen starke Entwicklung vielleicht die ausgesprochene Inversion zurückzuführen ist, springt in den Ventrikel als im Schnitt halbkreisförmige Wölbung vor. In der Basis sind die Unterteile B_1, B_2, B_3, B_4 zu erkennen, aber weniger gut voneinander

zu trennen als die pallialen. Eine Rinde fehlt im Bereiche des Palliums gänzlich, in der Basis findet man bei Gymnophionen eine solche, allerdings nicht so kompakt wie bei Protopterus. In gewissen Stadien der Larvenzeit ist auch bei Anuren diese Rinde angedeutet. Der Mangel der Rinde ist bei den Amphibien als Zeichen (sekundärer?) Primitivität gegenüber den Dipnoern aufzufassen. Die Dicke der septalen Teile der Basis bei den Amphibien im Vergleich zu der meist viel dünneren lateralen Hemisphärenwand unterscheidet diese Klasse von den Dipnoern. Die medialen Wände sind zum Teil miteinander verschmolzen und enthalten besondere Kerngebilde, den Nucleus lateralis und den Nucleus medialis septi;

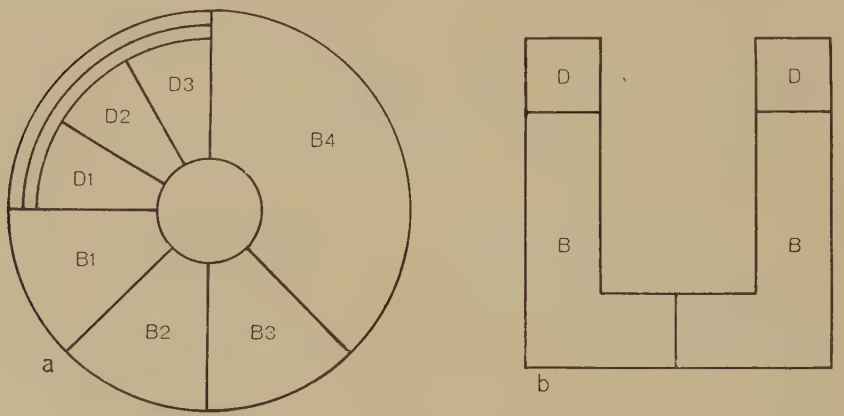

Abb. 31. Schema des Endhirnbauplanes der Dipnoer.

letzterer ist vielleicht Teilen der Cortex olfactoria pars medialis von Protopterus homolog zu setzen. Im einzelnen sind die Unterabschnitte von *D* und *B* denen bei Protopterus homolog. Der Sulcus limitans hippocampi und die Fissura endorhinalis superior interna (Kappers bei Anuren) entsprechen fd_4, bzw. fd_1, fd_2, fd_3, fb_1, fb_2, fb_3 (Kuhlenbeck) den gleichnamigen.

Das Endhirn der Selachier ist seiner äußeren Morphologie nach vom Protopterushirn stark unterschieden: die Hemisphären sind mehr in die Breite als in die Länge entwickelt, die Bulbi olfactorii sitzen seitlich, ein Kriterium, welches übrigens für die Beurteilung kaum eine Rolle spielt, da der Sitz des Bulbus olfactorius variabel ist; nach einigen Autoren soll der seitliche Sitz primär, der end-

ständige sekundär sein. Die diesbezüglichen Verhältnisse bei Selachiern wären dann primitiver als bei anderen Tieren.

Die Lobi hemisphaerici sind unvollständig getrennt, evaginiert und einwärts gewandt. Der Ventriculus impar telencephali ist bei Haien und Rochen im allgemeinen allseitig von Nervensubstanz umschlossen und invertiert; bei den Holocephalen (z. B. Chimaera) finden sich Verhältnisse des Endhirnbaus, welche denen der Dipnoer sich stark nähern. An die evaginierten Lobi hemisphaerici schließt sich nämlich ein Telencephalon impar an von prinzipiell gleichem Bau wie bei Protopterus, d. h. es ist weder invertiert noch evertiert, sondern nimmt eine Mittelstellung ein. Von diesem Hirntyp aus versuchen Holmgren und van der Horst, ausgehend vom Ceratodusendhirn, das evertierte Gehirn der Teleostier abzuleiten; vielleicht ist es sogar möglich, von einem solchen Bauplan als Grundtyp aus die Endhirnformen bei sämtlichen Fischen zu deduzieren.

Im inneren Bau des Selachierhirns ist die Formatio bulbaris unbedeutend entwickelt. Die Lobi hemisphaerici, welche nicht getrennt sind, zeigen Basis und Pallium lateral und medial durch gut ausgeprägte Furchen fd_1 und fd_4, lateral außerdem durch eine Zona limitans lateralis voneinander geschieden. Die pallialen Teile D_1, D_2, D_3 sind erkennbar. D_3 liegt mediodorsal; bei Acanthias findet sich ähnlich wie bei Anurenlarven in frühen ontogenetischen Stadien die basopalliale Grenze weiter dorsal, das Pallium hauptsächlich dorsolateral gelegen, das Septum nach dorsal verlängert, so daß sich Embryonen, ähnlich wie bei den Amphibien, zum Vergleich mit den Dipnoern besser eignen, eine Tatsache, auf welche auch Holmgren hinweist. In der Basis zeigt das Selachierendhirn B_1, B_2, B_3 in gleicher Ausdehnung wie Protopterus, B_4 von geringerem Umfang.

Während das Teleosteerendhirn zum Vergleich nicht geeignet erscheint, ist ein solcher möglich mit dem Telencephalon der Cyclostomen[1]), das allerdings einen sehr rudimentären Bau zeigt. Es fehlt hier das Telencephalon impar; Bulbus olfactorius und Lobus hemisphaericus sind die Endhirnbestandteile; der Hemisphären-

1) Bei den Cyclostomen eignen sich besonders die Petromyzonten zum Vergleich mit den anderen Formen. Eine ausführliche morphologische Analyse eines Petromyzontengehirns (Entosphenus japonicus) wurde vor kurzem von T. Saito (Fol. Anat. Japon. 8, 1930) veröffentlicht, auf dessen Darstellung besonders hingewiesen sei.

lappen läßt sich durch etwas verschiedene Zellanordnung in Basis und Pallium gliedern, die den verschiedenen Teilen von *D* und *B* bei den Dipnoern zu homologisieren sind.

Das Zwischenhirn.

Es ist das Verdienst Burckhardts, über das Zwischenhirn von Protopterus zum ersten Male zuverlässige Angaben gemacht zu haben; die epithelialen Gebilde des Übergangsgebietes wurden von ihm als erstem beschrieben, die Epiphyse entdeckt, der Zwischenhirnboden eingehend studiert. Gerade über das Zwischenhirn haben vor seinen Untersuchungen merkwürdige Anschauungen geherrscht. So hielt z. B. die Mehrzahl der älteren Autoren, darunter noch Fulliquet, Teile der Habenula für die Epiphyse; man glaubte ferner, daß der dritte Ventrikel dorsal geöffnet sei, ein Irrtum, welcher auf ungenügende Präparation zurückzuführen ist und sich auch in einigen Abbildungen Fulliquets (18, 19) findet, in denen von der epithelialen Zwischenhirndecke nichts zu sehen ist.

Daher wird der Vergleich der Anordnung der chorioidealen Gebilde in der Hauptsache mit Burckhardts Befunden stattfinden.

Die Zirbel und ihren Stiel hat dieser Untersucher so beschrieben, wie sie auch am vorliegenden Exemplar gefunden wurden; nur kann ich seine Angabe nicht bestätigen, daß die Zirbel das Cranium durchbohre, ich fand sie vielmehr vollkommen innerhalb der Schädelkapsel. Die Frage der Kommunikation des Stielhohlraumes mit dem dritten Ventrikel bleibt noch zu entscheiden, wahrscheinlich in positivem Sinne. Das Parencephalon ist von Burckhardt unter der Bezeichnung „Zirbelpolster", „Adergeflechtknoten", „Conarium" gekennzeichnet worden; die im ersten Teil der vorliegenden Arbeit geschilderte, in der Medianebene senkrecht stehende epitheliale Platte als „Velum", ein Name, welcher zur Verwechslung mit dem Velum tranversum Anlaß geben könnte. Diese als Grenzgebilde wichtige quer-, also senkrecht auf dem „Velum" Burckhardts stehende Falte findet keine Berücksichtigung und wird zum „Plexus hemisphaerium inferior" gerechnet. In Abb. 1 von Burckhardt ist sie jedoch als kleine, ventral vorspringende Falte wohl erkennbar.

Fulliquet ist sowohl die Epiphyse als auch merkwürdigerweise der große Sack des Parencephalon und das Velum transversum vollständig entgangen. Die vom Velum transversum in den dritten Ventrikel nach kaudal ziehenden paarigen Falten stellt Burck-

HARDT in richtiger Weise dar, ohne sie demgemäß abzubilden. FULLIQUET bemerkt von einem Plexus chorioideus ventriculi III nichts. Der Recessus neuroporicus, welcher bei Protopterus besonders gut sichtbar ist, wird von beiden Autoren weder beschrieben noch abgebildet, ebenso wie die mediane Furche, die vom Recessus praeopticus in jenen Rezeß hineinzieht, und Torus und Sulcus hemisphaericus. Die Lamina terminalis, deren Würdigung bei FULLIQUET mangels eines medianen Sagittalschnittes vermißt wird, hat BURCKHARDT in richtigen Verhältnissen zur Darstellung gebracht.

Der Sulcus praeopticus ist bei Protopterus, soweit mir bekannt ist, bisher noch nicht beschrieben worden, wie überhaupt die Kenntnis der Gestaltung der Ventrikeloberfläche wegen des Fehlens diesbezüglicher Modelle bisher im argen lag.

Die Darstellung der äußeren Formen des Zwischenhirns durch BURCKHARDT entspricht den Tatsachen, nur vermißt man das Furchenrelief. FULLIQUETS Modell ist durch den Mangel des Parencephalon und die Mißdeutung der Habenula entstellt. Bezüglich der Zwischenhirn-Mittelhirngrenze herrscht bei BURCKHARDT ein Irrtum: er rechnet Teile, die offensichtlich zum Zwischenhirn gehören, zum Mittelhirnboden und benutzt sie sogar zur Aufstellung einer metameren Gliederung des Mittelhirns; ihm war das Tuberculum posterius als Grenze noch nicht bekannt. Abgesehen davon ist das ventrale Zwischenhirn in Übereinstimmung mit meinen Befunden geschildert; der Kommissurenwulst erscheint etwas weniger umfangreich, im Recessus praeopticus fehlt der nach vorn gerichtete Ausläufer. Der ganze Zwischenhirnventrikel ist bei BURCKHARDTS Exemplar schmäler. Auf eine Einteilung des Diencephalon und auf eine Beschreibung der Verteilung der grauen Substanz läßt sich BURCKHARDT nicht ein; doch sind in seinen Querschnittsbildern Furchen zu sehen, welche den vom Verfasser beschriebenen sehr gut zuzuordnen sind (so z. B. Abb. 16 Sulcus diencephalicus dorsalis und medius, Abb. 17 Sulcus diencephalicus medius und ventralis); ebenso zeigt das Ventrikelgrau im Thalamusgebiet eine Gliederung des Thalamus (Abb. 17). An der Zwischenhirn-Mittelhirngrenze soll ein Kern mit „riesig großen Ganglienzellen" liegen, die sich im Bereiche der Commissura posterior und der MEYNRET'schen Bündel weit verzweigen; ein derartiges Kerngebilde wurde vom Verfasser nicht bemerkt und eine darauf bezügliche Durchsicht des BURCKHARDT'schen Materials wäre von Interesse. Das Infundibulum wird

nur kurz besprochen; zu den Ausführungen über die Hypophyse ist dagegen kaum etwas hinzuzufügen, es sei denn, daß noch mit besonderen Färbemethoden der feinere histologische Bau untersucht wird. Burckhardt glaubt Protopterus ohne weiteres einen Saccus vasculosus zuschreiben zu können, belegt jedoch diese Ansicht in keiner Weise, vielmehr ist bei ihm der Saccus vasculosus identisch mit der Neurohypophyse. Mir scheint in der Tat das Homologon eine solchen Organes wenigstens rudimentär vorhanden zu sein; zum Beweise der völligen Identität bedarf es noch der einwandfreien Demonstration der Dammermann'schen Zellen.

Von Fasermassen finden Erwähnung: die Commissura habenularum als „Commissura superior", die Commissura posterior, die Commissura postoptica, ferner das hintere Längsbündel, das basale Vorderhirnbündel, die Taenia thalami und das Meynert'sche Bündel, schließlich Faserzüge zum Kleinhirn, die „Bindearme" genannt werden. Bis auf diese Kleinhirnbahn konnten die Angaben darüber bestätigt bzw. ergänzt werden, so über Einzelheiten über den Verlauf des Tractus opticus in seinem Zwischenhirnteile.

Die Angaben Fulliquets über das Zwischenhirn von Protopterus bestehen in Beschreibung der allgemeinen Form, der Verteilung der grauen Substanz und einiger Faserverbindungen. Eine Einteilung nimmt auch er nicht vor; jedoch ist aus seinen Abbildungen zu entnehmen, daß der Bau des Zwischenhirns seines mit dem des Exemplares des Verfassers übereinstimmt: Abbildung 18 von Fulliquet zeigt Epithalamus (bezeichnet mit „glande pinéale"), Thalamus dorsalis (bezeichnet mit „cellules dorsales de l'entreencéphale"), Thalamus ventralis (bezeichnet mit „cellules de neuroglie de l'entreencéphale"), Hypothalamus, die Gegend, in der auf das Ependym hingewiesen wird. Im selben Schnittbild sind die Sulci diencephalicus dorsalis und ventralis sowie ein anscheinend zum System des Sulcus intraencephalicus anterior gehöriger Sulcus zu erkennen. Die Commissura habenularum ist als „commissure fibrillaire de l'entreencéphale", die Commissura postoptica als „décussation", die Commissura posterior als „commissure fibrillaire du mésocéphale" erwähnt, das Meynert'sche Bündel als „fibres de la glande pinéale", die Taenia thalami als „faisseaux fibrillaires latéraux", unter gleichem Namen die Tractus optici. Der großzellige Burckhardt'sche Kern an der Zwischenhirn-Mittelhirngrenze ist von Fulliquet nicht gesehen worden.

In seiner Untersuchung „Evolution des centres diencéphaliques périventriculaires des Téléostomes" unternimmt Jeener den Versuch, die Zwischenhirnzentren dieser Fische mit den entsprechenden Zentren der Amphibien zu homologisieren. Jeener kommt hierbei zu Ergebnissen, die in bezug auf die Teleosteer die Angaben und Auffassungen von Kuhlenbeck bestätigen. Auch bei der Beurteilung des Zwischenhirns von Protopterus besteht eine prinzipielle Übereinstimmung in den Ergebnissen der beiden Autoren. Nur in der Abgrenzung des Ganglion habenulae kommt Jeener hier zu einer anderen Deutung als Kuhlenbeck (1929) und der Verfasser, welcher glaubt, daß seine Anschauung durch das Modell (Abb. 2) bewiesen wird. Der Sulcus diencephalicus dorsalis Jeeners wäre demnach in Wahrheit der Sulcus intrahabenularis, der dorsalwärts in den zwischen Commissura posterior und Commissura habenulae befindlichen Rezeß hineinzieht, während der echte Sulcus diencephalicus dorsalis das unter der Commissura posterior weiter kaudalwärts ziehende, dem Epithalamus angehörige posthabenuläre Zwischenhirngebiet ventralwärts begrenzt. Auch der histologische Bau spricht für diese Ansicht und nicht für diejenige Jeeners (Abb. 14).

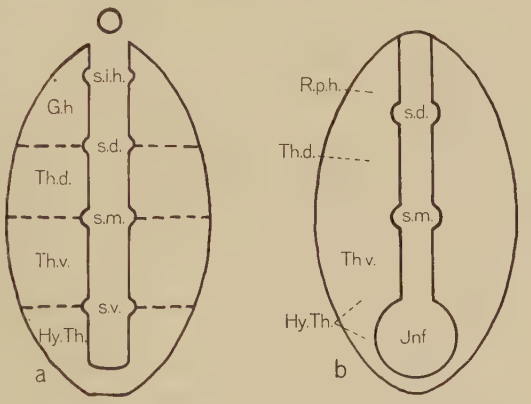

Abb. 32. Schema des Zwischenhirnbauplanes von Protopterus.

Den Zwischenhirnbauplan zeigt Abb. 32. Eine Gliederung in rostrokaudaler Richtung zeigt das Diencephalon nicht. Der Eintritt des Nervus opticus findet sich ventral etwa in der Mitte; dorsal liegt dem vorderen, zum Parencephalon verdünnten Teile die Epiphyse auf, ventral dem Lobus posterior hypothalami die Hypophyse von unten an.

In der Gliederung des Querschnittes hat man Epithalamus, Thalamus dorsalis, Thalamus ventralis, Hypothalamus zu unterscheiden. Der Epithalamus wird im Bereiche des Ganglion habenulae durch einen Sulcus intrahabenularis unterteilt und vom Thalamus

dorsalis durch den Sulcus diencephalicus dorsalis getrennt. Der Thalamus ventralis ist gegen den dorsalen Thalamus und gegen den Hypothalamus durch die Sulci diencephalici medius bzw. ventralis abgegrenzt. Im Bereiche des Hypothalamus findet sich der Wulst der optischen und postoptischen Kommissuren, vor dem der Hypothalamus anterior, hinter dem der Hypothalamus posterior gelegen ist. Dadurch entsteht im Gebiete des ersteren der Recessus praeopticus, im Gebiete des letzteren der Ventriculus infundibuli.

Im äußeren Aufbau ähnelt das Diencephalon von Ceratodus nach der Beschreibung von Holmgren und van der Horst dem Protopteruszwischenhirn durchaus. Auch hier ist der dünne Sack des Parencephalon, welchem die Epiphyse mit ihrem Stiele aufliegt, stark ausgebildet und bedeckt das Dorsum des kaudalen Endhirns. Ventral liegt unter der Habenula das Gebiet des Thalamus, darunter der Hypothalamus. Die Lamina terminalis ist bei Protopterus erheblich steiler als bei Ceratodus; der Lobus infundibuli der letzteren Art ist nicht wie bei Protopterus in der Hauptsache nach kaudal, sondern nach ventral entwickelt. An der Außenfläche beginnt der Sulcus tectotegmentalis ebenfalls bereits im Gebiete des Zwischenhirns.

Weniger befriedigend ist die Übereinstimmung der ventrikulären Furchen. Unter der Habenula, welche nach der Darstellung der Autoren erheblich kleiner als bei Protopterus, nicht so weit nach frontal reicht und nicht unterteilt ist, verläuft der Sulcus subhabenularis, der wenigstens in seinem kaudalen Verlaufe den Sulcus diencephalicus dorsalis darstellt; rostral verstreicht er nicht wie bei Protopterus in der Ventrikelwand, sondern biegt nach oben um und endet am Zwischenhirndach. Die Sulci diencephalicus medius und ventralis zeigen in gleicher Weise ein abweichendes Verhalten: auch sie nehmen ihren Anfang rostrodorsal, sehr nahe zusammengelegen, und ziehen in kaudodorsal geöffnetem Bogen etwa auf das Tuberculum posterius zu, während bei Protopterus die beiden Furchen ungefähr der Hirnachse parallel laufen und rostral in der Seitenwand des dritten Ventrikels verstreichen. Der Sulcus limitans überkreuzt nach den Angaben der Autoren den Sulcus diencephalicus medius und wird der Richtung nach scheinbar durch den Sulcus praeopticus der Autoren fortgesetzt, ohne mit ihm in Kommunikation zu treten. Der Sulcus praeopticus in der Benennung der Untersucher des Ceratodusgehirnes stimmt nicht mit der vom

Verfasser unter diesem Namen beschriebenen Furche überein; es handelt sich vielmehr um eine von diesem zum Furchenkomplex des Sulcus intraencephalicus anterior gerechnete Furche. Der Sulcus praeopticus meiner Darstellung ist in den Abbildungen der Beschreiber von Ceratodus nicht zu finden. Der Sulcus hypothalamicus könnte die bei Protopterus als Sulcus lateralis infundibuli erwähnte Furche sein. Die Gegend des Tuberculum posterius hat bei Ceratodus Besonderheiten, die Protopterus fehlen; so eine dorsale und eine ventrale Lippe des Tuberculum, die eine Tasche umschließen, welche der Depressio supramammillaris bei Selachiern homolog sein soll. Die Verhältnisse sind an dem vom Verfasser untersuchten Protopterusexemplar einfacher: unter dem Tuberculum posterius liegt die flache Grube des Recessus mammillaris, darunter eine zweite, geringe Vorwölbung der Wand des Infundibulum. Die beiden Erhebungen sind aber nicht dem Tuberculum dorsale und ventrale von Ceratodus zu homologisieren, da diese den Recessus supramammillaris, jene aber den Mammillarrezeß selbst einschließen. Der dorsale Thalamus, der wie bei Protopterus zwischen Sulcus diencephalicus dorsalis bzw. subhabenularis und Sulcus diencephalicus medius gelegen ist, wird von Holmgren und van der Horst in sechs Teile unterteilt. Davon entsprechen nur zwei dem Gebiet des Thalamus dorsalis, wie es der Verfasser bei Protopterus abgegrenzt hat, nämlich die Pars dorsalis thalami und die Pars dorsalis des Corpus geniculatum laterale; eine solche Zweiteilung wurde bei Protopterus deshalb nicht vorgenommen, weil letztere nicht sichtbar war. Die vier übrigen Abschnitte, der im Bereiche des Meynert'schen Bündels, der Nucleus intercalaris thalami, der Nucleus praetectalis und der Nucleus commissurae posterioris, welcher vielleicht der von Burckhardt beschriebene großzellige Kern der Zwischenhirn-Mittelhirngrenze ist, wurden nicht gesehen und gehören vielleicht dem posthabenulären Zwischenhirngebiet des Verfassers an. Ob eines der Gebilde dem Nucleus lentiformis von Protopterus homolog ist, bleibt die Frage, da vergleichbare Querschnitte von Ceratodus fehlen. Der Nucleus commissurae posterioris schließt sich bei Ceratodus zu seinem größeren Teile dem Thalamus ventralis an; ein ihn fortsetzender Nucleus fasciculi longitudinalis posterioris wurde bei Protopterus vermißt, ebenso wie eine Pars ventralis des Corpus geniculatum laterale nicht abgrenzbar war. Das Gebiet, welches bei Holmgren und van der Horst mit

„Nucleus praeopticus pars dorsalis“ bezeichnet ist, gehört nach der Ansicht des Verfassers zum Teil zum ventralen Thalamus und stellt eine Eminentia thalami dar, zum anderen Teil zur Massa cellularis reuniens des Übergangsgebietes; wenigstens ist dies bei Protopterus der Fall. Diese Differenz der Deutungen ist in der Hauptsache den verschiedenen Befunden über den Verlauf der thalamischen Furchen zuzuschreiben. Ihr fallen auch die unterschiedlichen Anschauungen über den Hypothalamus zur Last. Holmgren und van der Horst rechnen den Recessus praeopticus noch dem Telencephalon medium zu, während der Verfasser die Endhirnzwischenhirngrenze durch die Commissura anterior gehen läßt und infolgedessen den Recessus praeopticus zur Regio hypothalamica zählt. Der Nucleus praeopticus pars ventralis der Beschreiber des Ceratodushirnes wäre hypothalamisches Grau, Teile des Nucleus olfactorius lateralis im Übergangsgebiet hätte man dem hypothalamischen Anteil der Massa cellularis reuniens zuzuschreiben. Die Grenze zwischen dorsalem und ventralem Teil des präoptischen Kernes soll nach Holmgren und van der Horst bei Protopterus durch einen Sulcus gegeben sein; mit dieser Furche kann entweder der Sulcus eminentiae thalami oder der Sulcus diencephalicus ventralis des Verfassers gemeint sein. Der Nucleus recessus mammillaris von Protopterus scheint mit dem Nucleus mammillaris von Ceratodus homolog zu sein.

Über die Faserstruktur des Diencephalon dieses Tieres haben Holmgren und van der Horst sehr ausführliche Angaben gemacht. Der Vergleich mit den Verhältnissen bei Protopterus, welcher schon mangels spezifischer Färbung unmöglich war, ist nicht die Aufgabe der vorliegenden Arbeit. Nur weniges soll darüber gesagt werden: Das Meynert'sche Bündel bietet übereinstimmende Verhältnisse dar; der Ursprung aus der Habenula schien den Untersuchern von Ceratodus nicht ganz sicher, da direkte Verbindungen mit habenulären Zellen nicht nachgewiesen werden konnten, ist aber bei Protopterus sehr wahrscheinlich. Der Herrick'sche Tractus dorsoventralis thalami scheint auch bei Ceratodus zu existieren. Der Tractus opticus gliedert sich übereinstimmend in Tractus opticus axialis, marginalis und basalis; der axiale Anteil ist anscheinend bei Protopterus stärker als bei Ceratodus.

Neuerdings hat in einer ausführlichen Arbeit über das Zwischenhirn Bergquist auch das Diencephalon der Dipnoer behandelt,

ausgehend hauptsächlich von Ceratodusmaterial; jedoch ist auch ein erwachsenes Lepidosirengehirn und das Hirn eines 17,5 mm langen Protopteruskeimlings untersucht worden. Eine Rekonstruktion des Protopterusdiencephalon wird nicht abgebildet, dagegen wird darauf hingewiesen, daß es im großen und ganzen die gleichen Verhältnisse darbiete wie ein 16-mm-Stadium des Ceratodus. Dieses soll fast das gleiche Bild darbieten wie das Gehirn des ausgewachsenen Tieres; daher wird das 16-mm-Stadium von Ceratodus zum Vergleich mit Protopterus herangezogen werden.

Folgende Furchen werden von Bergquist erwähnt: Sulcus subthalamicus, Sulcus diencephalicus dorsalis, medius und ventralis, Sulcus eminentiae thalami, Sulcus hypothalamicus, Sulcus praeopticus, Sulcus intraencephalicus anterior, Sulcus mammillaris superior und inferior, Sulcus commissurae posterioris, Sulcus organi subcommissuralis.

Bergquist teilt das Zwischenhirn ein in ein parencephales und ein synencephales Gebiet; zum parencephalen Gebiet gehören der Epithalamus, Thalamus und Hypothalamus. Der Thalamus wird eingeteilt in eine Pars caudalis, eine Pars medialis, welche sich in Eminentia thalami und Nucleus thalami medialis untergliedert, und eine Pars frontalis.

Die Teile werden durch die genannten Furchen nicht begrenzt, sondern sind in erster Linie in frühen Stadien der Ontogenese trennbare Zellgebiete, die nach Bergquist die Grundbestandteile des Diencephalon darstellen.

Von den Furchen scheint der Sulcus subhabenularis z. T. den Sulcus diencephalicus dorsalis von Protopterus darzustellen, der Sulcus diencephalicus dorsalis den Sulcus diencephalicus medius, der Sulcus diencephalicus ventralis den gleichnamigen, der Sulcus hypothalamicus den Sulcus lateralis infundibuli, der Sulcus praeopticus den Sulcus intraencephalicus anterior, der zum anderen Teil von Bergquist unter dem gleichen Namen beschrieben wird. Der Sulcus eminentiae thalami, der ebenso wie das Hirngebiet selbst von Holmgren und van den Horst nicht erwähnt wird, zeigt nach Bergquist die gleichen Verhältnisse wie bei Protopterus. Die Sulci mammillares superior und inferior wurden bei Protopterus vermißt.

Von den Hirngebieten Bergquists entsprechen Teile der Eminentia thalami, des Nucleus medialis und der Pars frontalis und caudalis thalami dem ventralen Thalamus, zu dem außerdem viel-

leicht noch ein Stück der Pars tuberculi posterioris gehört. Der dorsale Thalamus wird zum größten Teil durch den kaudalen Thalamus Bergquists, zum kleineren durch den Nucleus intercalaris und durch den Nucleus commissurae posterioris vertreten. Der Rest der Pars frontalis thalami gehört nach den Untersuchungen des Verfassers ebenso zum Hypothalamus wie der Rest der Pars tuberculi posterioris.

Für die Abgrenzung der Zellgebiete, wie sie Bergquist vorgenommen hat, ergeben sich nach den Befunden des Verfassers am vorliegenden Exemplar von Protopterus keinerlei Anhaltspunkte; vielmehr erwies der histologische Bau die Sulci diencephalici dorsalis, medius und ventralis mit großer Wahrscheinlichkeit als Grenzfurchens.

Diese unterschiedlichen Ergebnisse beruhen wohl darauf, daß Bergquist mit einigen anderen Autoren seine Einteilung des Zwischenhirns auf eine Quergliederung dieses Hirnteils in Neuromeren (Parencephalon und Synencephalon) begründet. Eine metamere Quergliederung im Sinne dieser Autoren war jedoch am vorliegenden Exemplar nicht erkennbar[1]). Nach der Auffassung von Kuhlenbeck dürfte dies darauf zurückzuführen sein, daß es sich bei diesen Neuromeren um transitorische embryonale Bildungen handelt, welche im Laufe der Ontogenese verschwinden und dabei von der bleibenden Längszonengliederung überlagert werden (Morph. Jahrb. 66, 1931).

Kuhlenbeck ist weiterhin zu dem folgenden, noch nicht veröffentlichten Ergebnis gekommen, das mir vom Autor zur Verfügung gestellt wurde:

„Betrachtet man zusammenfassend die Morphogenese des Zwischenhirns während der ontogenetischen Entwicklung in der gesamten Wirbeltierreihe, so kann man zweckmäßigerweise vier verschiedene Stadien unterscheiden.

1. Im ersten Stadium, das sich unmittelbar an die Differenzierung des Prosencephalon in Tel- und Diencephalon, d. h. an das deutliche Sichtbarwerden der Hemisphärenblasen anschließt, beherrscht die metamere Gliederung in Gestalt der beiden Encephalomeren Parencephalon und Synencephalon das Formbild. Das Längs-

1) Die Bezeichnung Parencephalon verwendet Verf. hier nur in der späteren Bedeutung als Zirbelpolster (Dorsalsack), nicht in der Bedeutung als Neuromer.

zonensystem ist weder cytoarchitektonisch noch durch Ventrikelfurchen angedeutet.

2. Im zweiten Stadium beginnt die Rückbildung der Neuromeren und gleichzeitig das Auftreten der Längszonengliederung. Die zu dieser Gliederung gehörigen Ventrikelfurchen fallen teil- bzw. streckenweise mit den spaltförmig ausgezogenen Bläschenhöhlungen der Neuromeren zusammen, die sie jedoch diagonal kreuzen. Bei der Rückbildung der Neuromeren verschwinden deren Bläschenhöhlungen insbesondere auch durch lebhafte Wachstumsvorgänge in den Bläschenwänden, so daß die Bezeichnung Proliferationsfurchen (Bergquist) für die spaltförmig ausgezogenen Bläschenhöhlungen durchaus zutrifft. Dieses zweite Stadium bietet daher infolge des gleichzeitigen Bestehens einer Quergliederung (transitorische Neuromeren) und einer diagonal (nicht ganz senkrecht) dazu verlaufenden Längszonengliederung ein besonders kompliziertes Bild, das begreiflicherweise der Deutung große Schwierigkeiten bereitete[1]).

3. Im dritten Stadium ist die Neuromerengliederung verschwunden und die Längszonengliederung Epithalamus, Thalamus dorsalis, Thalamus ventralis, Hypothalamus mit den Grenzfurchen Sulcus diencephalicus dorsalis, S. d. medius, S. d. ventralis voll ausgeprägt. Als Restfurchen von Gestaltungsvorgängen sind erhalten Sulcus intraencephalicus anterior (mit der Augenblasenstielbildung zusammenhängend) und Sulcus lateralis infundibuli (letzterer vermutlich Rest des basalen Teils der spaltförmig ausgezogenen Parencephalon-Bläschenhöhlung).

1) Auf diese Gestaltungsvorgänge sind nach meiner Ansicht (K.) die folgenden Ausführungen von Bergquist (1932, S. 253) zu beziehen: Mitosenzählungen „zeigen nämlich unverkennbar, daß die Kernteilungsfiguren am zahlreichsten lateralwärts von und dicht neben den Proliferationsfurchen sind. Gleichzeitig ist indessen von mir nachgewiesen worden, daß die Variabilität der Ventrikelfurchen sehr groß ist sowohl im Laufe der Entwicklung als auch im erwachsenen Stadium. Hieraus dürfte auch folgen, daß die Furchen bei verschiedenen Tieren oft nicht strikte homolog sind und daß diese besonders vom Wachstum und von der Verteilung des Zellmaterials abhängig sind. — Erst sekundär geschehen hier und da Umgruppierungen der Zellen, so daß die Grenzen eines Zellengebiets durch eine Ventrikelfurche markiert werden können, die anfangs eine Proliferationsfurche dargestellt hat. — Oft treten jedoch Grenzfurchen schon von Beginn an als solche auf, gewöhnlich aber kommen sie erst ziemlich spät in der Entwicklung zur Ausbildung."

4. Im vierten Stadium sind infolge weiterer Wachstum- und Gestaltungsvorgänge auch die Grenzfurchen ganz oder zum großen Teil verschwunden. Nur die definitive Längszonenanordnung der Kerngebiete ist geblieben. Hierbei ist zu beachten, daß diese Längszonen zwar wie die vier deuterencephalen Längszonen (Dorsalgebiet, Intermediodorsalgebiet, Intermedioventralgebiet, Ventralgebiet) jede für sich architektonische Einheiten bilden, jedoch in sich noch mehr oder weniger weitgehend in differente Kerngebiete gegliedert sein können.

Zu diesen vier Stadien ist ferner zu bemerken, daß viele Anamnier, insbesondere Amphibien, zeitlebens im dritten Stadium der Zwischenhirnmorphogenese verharren und daher geradezu schematisch klare Bauverhältnisse erkennen lassen. Die meisten Amnioten erreichen das vierte Stadium.

Es ist schließlich noch die Tatsache von Interesse, daß die Zwischenhirn-Neuromerie (Parencephalon und Synencephalon) in der Wirbeltierreihe am stärksten bei den Sauropsiden ausgeprägt ist, recht stark auch bei den Selachiern (und anscheinend auch bei den Teleosteern, über welch letztere allerdings die Befunde bei jungen Keimlingsstadien noch recht spärlich sind), ziemlich schwach ausgeprägt dagegen bei den Amphibien und Cyclostomen. Am schwächsten ausgeprägt ist die Zwischenhirn-Neuromerie bei den Säugetieren. Die sich so ergebende Reihenfolge spricht gegen eine Bewertung dieser Neuromerie im phylogenetischen Sinne, stimmt dagegen aber merkwürdigerweise genau überein mit der Reihenfolge der Wirbeltiere auf Grund des Dotterreichtums der Eier. Ob allerdings unmittelbare Beziehungen zwischen Dottermasse der Eier und Neuromerie des Diencephalon bestehen, muß dahingestellt bleiben. Es wurde ja auch versucht, einen Zusammenhang zwischen Dottermasse und Kopfbeuge zu finden (G. Haller), ohne daß sich jedoch sichere Zusammenhänge ergaben."

Die Befunde Bergquists am 16-mm-Exemplar von Ceratodus stimmen, was den Verlauf der Furchen anbetrifft, nicht mit den Ergebnissen von Holmgren und van der Horst überein. So zeigt vor allem der Sulcus diencephalicus ventralis ganz andere Verhältnisse; während er nach letzteren Autoren dorsal beginnt und ventrokaudal umbiegt, nimmt er bei Bergquist seinen Anfang unter der Mitte der Ventrikelwand und zieht weniger steil nach dem Infundibulum zu, wo er sich in den Sulcus lateralis infundibuli fortsetzt

(= Sulcus hypothalamicus Bergquist). Es ist auffallend, daß dieses Verhalten ganz ähnlich ist, wie es der Verfasser bei Protopterus fand, wohingegen die Befunde Holmgrens und van der Horsts abweichend sind. Da das Material dieser Untersucher, wie aus den Abbildungen entnommen werden kann, offenbar nicht ganz einwandfrei ist, so wäre eine Nachprüfung der Furchenverhältnisse im Zwischenhirn von Ceratodus an möglichst gut konservierten Exemplaren erwünscht und könnte vielleicht manche Differenzen der Ergebnisse aufklären. Weil der Verfasser glaubt, daß über diese Dinge das letzte Wort noch nicht gesprochen ist, wird von der Aufstellung eines Bauplanes des Ceratoduszwischenhirnes und eines gemeinsamen Bauplanes des Dipnoerdiencephalon abgesehen, zumal, soweit dem Verfasser bekannt ist, das Zwischenhirn von Lepidosiren noch nicht zum Gegenstand genaueren Studiums gemacht worden ist.

Der Bau des Zwischenhirns von Protopterus stimmt mit dem von Kuhlenbeck in den „Vorlesungen über das Zentralnervensystem der Wirbeltiere" und „Über die Grundbestandteile des Zwischenhirnbauplanes der Anamnier" gegebenen diencephalen Grundplan genau überein. Noch klarer als bei den Amphibien, welche den Ausgangspunkt für die Erforschung des Zwischenhirnbaues der niederen Wirbeltiere darstellten, tritt er bei den Dipneumonen hervor, eine Tatsache, welche die Bedeutung dieser Tiere für Fragen der allgemeinen Hirnmorphologie erkennen läßt. In der groben und auch in der feineren Morphologie hat das Protopteruszwischenhirn mit dem Zwischenhirn der Amphibien die nächste Verwandtschaft. Schon das Verhalten der epithelialen Gebilde des Übergangsgebietes ins Endhirn zeigt Übereinstimmung. Sowohl bei den Amphibien wie bei den Dipnoern ist ein Parencephalon vorhanden, welches rostral sich ins Velum transversum fortsetzt. Vom Velum aus geht als paarige Ausstülpung der Plexus chorioideus des dritten Ventrikels. Über dem Parencephalon liegt die nach vorn geschlagene Epiphyse mit ihrem Stiel. Gemeinsam ist beiden Formen das Verhalten der Furchen und der Abschnitte. So findet sich auch bei einigen Amphibien der Sulcus intrahabenularis, ferner überwiegt der ventrale Thalamus den dorsalen an Umfang und reicht als Eminentia thalami weit nach rostral. Etwa auf der Mitte der Eminentia liegt auch bei den Amphibien der Sulcus eminentiae thalami, welcher als Proliferationsfurche aufgefaßt werden kann. Übereinstimmend ist die Kommunikation des Sulcus limitans mit dem

Sulcus diencephalicus medius. Gemeinsam ist Amphibien und Dipnoern weiter die im Vergleich zu den Selachiern und Teleosteern geringe Ausbildung des Hypothalamus, namentlich seiner hinteren Anteile. Hier stehen die Dipnoer den übrigen Fischen insofern näher, als sich bei ihnen ein Homologon eines Saccus vasculosus findet, das den Amphibien nicht zukommt.

In den Einzelheiten ergeben sich Unterschiede. Das Zwischenhirn von Protopterus ist einfacher gebaut als das der Amphibien. So hat sich bei diesen im Gebiete des dorsalen und ventralen Thalamus ein seitlicher Kern aus der periventrikulären Matrix differenziert, das Corpus geniculatum laterale, welches bei Protopterus nicht abgrenzbar ist. Ebenso fehlt hier der Nucleus entopeduncularis im Hypothalamus. Der als Nucleus lentiformis angesprochene Kern an der Mittelhirngrenze findet sich bei den anderen Fischen als Nucleus praetectalis, während er bei den Amphibien fehlt und erst bei den Reptilien als Nucleus lentiformis und praetectalis wieder auftritt. In diesem Verhalten spricht sich also die Zugehörigkeit der Dipnoer zu den übrigen Fischen aus.

Das Diencephalon der Selachier, welches im wesentlichen den gleichen Aufbau zeigt wie das Protopteruszwischenhirn, unterscheidet sich von diesem durch die stärkere Ausbildung des Hypothalamus, während der Thalamus schwächer entwickelt ist; in seinem Bereich kann man bei den Selachiern ein Corpus geniculatum laterale abgrenzen.

Auch die Bestandteile des Cyclostomenzwischenhirns, welches einfach gebaut ist, lassen sich mit den entsprechenden bei den Monopneumonen homologisieren. Im Vergleich zu Protopterus komplizierter gebaut ist nur die Epiphyse, die sich in Pineal- und Parapinealorgan gliedert.

Mittelhirn.

Burckhardt gibt die kaudale Grenze des Mittelhirns richtig an und hat auch die als Fovea isthmi bezeichnete Delle bemerkt; rostral rechnet er Teile des Zwischenhirns zum Mittelhirn, so daß nur seine Encephalomere III das Mittelhirn verkörpert. Auf die Verteilung der grauen Substanz geht er nicht ein. Im Gegensatz zu Fulliquet und dem Verfasser hat er alle drei Augenmuskelnerven gesehen, den Nervus III an derselben Stelle, an der er auch am vorliegenden Exemplar gefunden wurde. Der Oculomotorius-

kern bestand in Burckhardts Material aus zwei Anteilen; einer lag an der Basis der grauen Substanz, der zweite lateral von dieser. Diese Angaben bestärken den Verfasser in der Ansicht, daß es sich bei dem von ihm gefundenen Gebilde um einen III-Kern handelt. Der laterale Kern Burckhardts wäre dem peripheren des Verfassers gleichzusetzen. Der Austritt des Nervus IV liegt zwischen Mittelhirnende und Kleinhirn bei Burckhardts wie beim untersuchten Tier. Besonders gut ist von dem älteren Untersucher der Osborn-Rohon'sche Dachkern, der Nucleus mesencephalicus V, beschrieben worden; auch die seitlich gelegenen einzelnen Zellen sind ihm nicht entgangen.

Von Faserverbindungen erwähnt Burckhardt die Mittelhirntrigeminusbahn, den Tractus opticus, das Meynert'sche Bündel, das hintere Längsbündel, die „Bindearme", die Schleife. Die basalen Vorderhirnbündel sollen noch ins Mesencephalon verfolgt werden können; bis auf diese Angabe, auf das über die Schleife und die Bindearme Gesagte konnten die Untersuchungsergebnisse Burckhardts bestätigt werden.

Bei Fulliquet heißen die Aurikel des Kleinhirns „pédoncules", die Mittelhirnform ist annähernd richtig wiedergegeben. Die rostrale Grenze des Mittelhirnbodens wird erheblich vor der nicht beobachteten Fovea isthmi angenommen. Über den feineren Bau kann man sich nach Fulliquets Arbeit nicht orientieren. Der Oculomotoriuskern ist nicht genau beschrieben, der Trochlearis soll bei Protopterus fehlen; die in Abb. 12 Fulliquets mit „bande fibrillaire ventrale" bezeichneten Fasern könnten den Nerven repräsentieren, der dann ähnlich wie beim Exemplar, das der vorliegenden Arbeit zugrunde lag, reduziert wäre. Den mesencephalen Trigeminuskern hat Fulliquet übersehen. Die Anordnung der weißen Substanz wird geschildert, ohne daß die einzelnen Züge verfolgt werden. So werden vom Aurikel ins Tectum ziehende Fasern zur Darstellung gebracht, ferner dorsoventral laufende Züge unmittelbar am Rande der grauen Substanz, sodann verschiedene Kreuzungen. Man vermißt die Beschreibung des Meynert'schen Bündels und des hinteren Längsbündels.

Die Kenntnis des Furchenreliefs, sowie die Kenntnis des Nucleus interpeduncularis, des Ganglion isthmi und des Nucleus visceralis secundarius hatten weder Fulliquet noch Burckhardt; nur der Nucleus interpeduncularis ist Burckhardt möglicherweise bekannt

gewesen. Außerdem haben beide Autoren den Sulcus limitans und den Sulcus medianus ventralis internus wenigstens in Querschnittsbildern gesehen, überhaupt nicht dagegen den Sulcus lateralis mesencephali.

Der spezielle Bauplan des Protopterusmittelhirns (Abb. 33) zeigt in rostrokaudaler Richtung keine Gliederung; am rostralen Ende liegt die Commissura posterior, etwa in der Mitte ventral der Austritt des Nervus III, dorsokaudal der des Nervus IV. Der Querschnitt dagegen bietet im Gegensatz zu End- und Zwischenhirn die Eigentümlichkeiten des epichordalen Hirnrohres der Cranioten dar. Grundplatte und Flügelplatte sind durch den Sulcus limitans geschieden. Die weitere Unterteilung der beiden Gebilde fehlt noch, dagegen existiert im Gebiete der Flügelplatte der Sulcus lateralis mesencephali. Aus der Flügelplatte hat sich der Nucleus mesencephalicus trigemini differenziert, kaudal wahrscheinlich auch ein Nucleus isthmi und gustatorius secundarius. Von Derivaten der Grundplatte finden sich der Oculomotoriuskern und der Nucleus interpeduncularis.

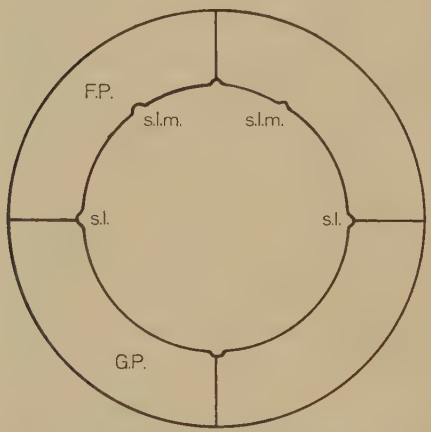

Abb. 33. Schema des Mittelhirnbauplanes von Protopterus.

Das Mittelhirn von Ceratodus läßt sich nach den Untersuchungen von Holmgren und van der Horst gut mit dem Protopterusmittelhirn vergleichen. Die kaudale Grenze ist wie bei diesem durch die Fossa rhombomesencephalica dorsal, durch die Fovea isthmi ventral gegeben, die rostrale ventral durch das Tuberculum posterius, dorsal durch die hintere Kommissur. Auch bei Ceratodus liegt ein typisch deuterencephal gebautes Mesencephalon vor: der Sulcus limitans trennt Grund- und Flügelplatte; in ersterer werden noch eine ventrale und eine mediale, in letzterer, abgesehen vom Tectum, noch eine laterale und eine dorsale Kernsäule unterschieden. Die Säulen sollen mit denen des funktionellen Bauplanes nicht ganz identisch sein. Der Nucleus oculomotorius liegt an der gleichen Stelle wie bei Protopterus, ungefähr in der Mitte des Mesencephalon,

ebenso der Austritt des Nerven. Der Trochleariskern, welchen auch die Autoren bei Protopterus vergeblich suchten, liegt bei Ceratodus halbwegs zwischen III- und V-Kern ventral nahe der Medianlinie; der Austritt des Nerven findet an derselben Stelle statt wie bei Protopterus: zwischen Mesencephalonende und Kleinhirn. Der Nucleus interpeduncularis hat bei Ceratodus dieselbe Lage wie bei Protopterus; ob er wie dort eine Zweiteilung zeigt, konnte ich aus der Ceratodusarbeit nicht entnehmen. Der Nucleus motorius tegmenti ist im Bereiche des Mesencephalon ebenso gering ausgebildet wie bei den Dipneumonen, so gering, daß sein mesencephaler Teil von den Autoren gar nicht beschrieben wird. Im Tectum opticum wurde der mesencephale V-Kern, der sich über die ganze Länge des Mittelhirns erstreckt, wie bei Protopterus gefunden; außer den periventrikulären Zellen sollen dort noch in der weißen Substanz solche verstreut sein; dies ist bei Protopterus jedenfalls nur in sehr geringem Maße der Fall. Der Bau des Tectum ist bei beiden Formen einfach. Das Ganglion isthmi und der Nucleus gustatorius secundarius haben im Ceratodusmesencephalon die gleiche Lage wie bei Protopterus: sie liegen nahe dem rostralen Ende des Kleinhirnkörpers, letzterer medial, ersteres lateral. Die Verbindungen des Ganglion isthmi, denen Holmgren und van der Horst besondere Aufmerksamkeit widmeten, wurden bei Protopterus nicht studiert; das Ganglion ist bei ihm weniger umfangreich.

Im Vergleich zu den übrigen Anamniern erscheint das Mittelhirn der Dipnoer stark rückgebildet, bei den Dipneumonen mehr als bei den Monopneumonen. Die Reduktion bezieht sich vor allem auf das Mittelhirndach und wird leicht verständlich, wenn man die Lebensweise der Tiere bedenkt; ist ihr Aufenthalt schon während der Regenzeiten schlammiges Gewässer, so vergraben sie sich in den Trockenperioden vollkommen in den Schlamm. Daher hat der Lichtsinn bei ihnen eine ganz untergeordnete Bedeutung, welche anatomisch in der geringen Ausbildung des die Lichtreize aufnehmenden und verarbeitenden Apparates ihren Ausdruck findet. Im Zwischenhirn wurden die schwachen Optici konstatiert; demgemäß sind nun im Mittelhirn die mit den wenigen Fasern in Verbindung stehenden Zellen nur im periventrikulären Grau gelegen, es fehlen besondere Schichten im Tectum opticum.

Mit dem Mittelhirn der Teleosteer läßt sich das Protopterusmittelhirn kaum vergleichen, aber auch das Selachiermittelhirn ist zum Vergleiche wenig geeignet, abgesehen vom Grundplane. Ebenso steht das Mittelhirn bei der Mehrzahl der Amphibien auf einer weit höheren Stufe. Zum Vergleiche heranzuziehen sind Tiere, deren optisches System in ähnlicher Weise reduziert ist wie bei den Dipnoern, so die Cyclostomen und unter den Amphibien die Gymnophionen. Bei Ammocoetes überragt das Tectum das Kleinhirn nur wenig und ist stellenweise zu epithelialer Lage verdünnt. Der Sulcus limitans trennt Grundplattengebiet vom Flügelplattengebiet, die den entsprechenden bei Protopterus homolog sind. Nervus und Nucleus oculomotorius verhalten sich bei Petromyzon wie bei Protopterus; der Eintritt des Nerven liegt ungefähr in Mesencephalonmitte; der Kern zeigt eine ähnliche Gliederung in peripheren und zentralen Teil wie bei den Dipneumonen. Der Trochlearis und sein Kern sind kaudal des Isthmus gelegen. Der Nucleus interpeduncularis, die Endstätte des Meynert'schen Bündels, liegt gleichfalls typisch. Der Nucleus motorius tegmenti zeigt insofern ein abweichendes Verhalten, als er bei Petromyzon durch die großen Müller'schen Zellen vertreten wird. Im Tectum scheint Petromyzon der Nucleus radicis mesencephalicae V und ebenso wahrscheinlich der Nucleus isthmi zu fehlen.

Bei den Gymnophionen liegt ein sehr einfacher Bau des Mittelhirns vor, der dem des Protopterusmittelhirns durchaus ähnelt. Das Tectumende schließt sich unmittelbar an das rudimentäre Kleinhirn an, ohne es zu überlagern. Der Sulcus limitans ist deutlich und trennt Grund- und Flügelplatte. In letzterer liegt der nicht unterteilte III-Kern, im übrigen haben sich aus der Grundplatte besondere Kerngebiete nicht differenziert. In der Flügelplatte existiert in etwa entsprechender Lage wie bei Protopterus ein Nucleus isthmi; das Tectum ist komplizierter gebaut und zeigt angedeutet die Schichten, die sich bei den Amphibien mit hochentwickeltem optischen Apparat finden.

Zusammenfassend ist das Mittelhirn von Protopterus als ein rückgebildeter Hirnteil anzusehen, dem im Rahmen des Zentralorgans im Vergleich mit dem Mesencephalon der übrigen Fische und der Amphibien nur eine geringe funktionelle Bedeutung beizumessen ist.

Kleinhirn.

Vom Bau des Kleinhirns hatten die älteren Untersucher gute, im wesentlichen zutreffende Kenntnis. Burckhardt war von den Hauptbestandteilen nur die Crista cerebellaris unbekannt. Er weist auf die paarige Entstehung des Hirnteiles aus den beiden Seitenplatten hin und bildet eine der beiden Längsfurchen des Corpus cerebelli ab, nämlich die ventrale. Die Lobi auriculares erscheinen nach seiner Darstellung von geringerem Umfange als am untersuchten Exemplar. Die Überlagerung durch das Mittelhirnende und die Fossa cerebellomesencephalica treten deutlich hervor, desgleichen die seitlichen Rezesse des vierten Ventrikels. Vom histologischen Bau kennt er die Körnerzellen und den Nidus cerebelli. Er glaubt im Bereiche des Kleinhirns den Trochleariskern gesehen zu haben. Purkinje'sche Zellen zu finden, gelang ihm nicht. Von Verbindungen werden, abgesehen von den schon besprochenen Bindearmen, Züge von lateralen Zellschichten zum Octavusgebiet und eine im Kleinhirn kreuzende Bahn vom Mittelhirntrigeminuskern zur Medulla oblongata erwähnt; bei ersteren handelt es sich um im Aurikel gelegene Fasern, bei letzteren um die aus dem Mittelhirndach ins Kleinhirn tretenden, im ersten Teile der vorliegenden Arbeit beschriebenen.

Auch Fulliquet gibt im großen und ganzen vom Kleinhirn die richtige Beschreibung. Wie bei Burckhardt sind bei ihm die Cristae cerebellares übersehen, die Lobi auriculares heißen „pédoncules", die ventrale Medianfurche des Kleinhirnkörpers ist bekannt, die dorsale unbekannt. Die Verhältnisse an der dorsalen Oberfläche werden zutreffend geschildert, so das Verhalten zum Mittelhirndach und die Fossa rhombomesencephalica, ferner die seitlichen Rezesse des vierten Ventrikels. Die Sacci endolymphatici, welche erst durch Burckhardt bekannt geworden sind, werden noch nicht vom Plexus chorioideus gesondert. Die Befunde Fulliquets über den inneren Aufbau stimmen mit den Ergebnissen des Verfassers überein. Auch bei Fulliquet ist deutlich die im ersten Teil vorliegender Untersuchung als „Nidus cerebelli" bezeichnete Zellanhäufung in jeder Hälfte des Corpus cerebelli sichtbar (Abb. 11 Fulliquets), ebenso die Körnerzellen, wogegen Purkinje'sche Zellen bei Protopterus meines Wissens bisher noch nicht beobachtet wurden. Die Zellen der Lobi auriculares werden als „amas cellulaire de neuroglie des pédoncules" bezeichnet. Die in Abb. 13

und 14 als „amas cellulaire latéral" hervorgehobenen Zellansammlungen am Übergange des Tectum ins Cerebellum stellen möglicherweise ein Ganglion isthmi dar. In der weißen Substanz handelt es sich bei den „courant fibrillaire dans la substance blanche" genannten Fasern um die Bahn vom Tectum zum Cerebellum, Burckhardts absteigende V-Bahn. Fulliquet hat sie im Mittelhirn beiderseits der periventrikulären Zellen verfolgt (bande fibrillaire latérale, Abb. 12, 13, 14) und dort, wo der von ihm nicht bemerkte mesencephale Trigeminuskern liegt, eine Kreuzung festgestellt: Abb. 12: commissure fibrillaire du mésocephale. Der Verfasser konnte sich an seinem Exemplar von diesen Angaben nicht überzeugen. Die Züge vom Aurikel zum Tectum heißen courant fibrillaires des pédoncules.

Der Bauplan des Kleinhirns ist in seiner Längsgliederung bereits aus dem Schema der Abb. 27 zu entnehmen: von rostral schließt sich an die paarigen Aurikel das unpaare Corpus cerebelli an, welches aber seine bilaterale Entstehung noch erkennen läßt; kaudal weicht es in die wieder paarigen Kleinhirnlippen auseinander, die sich jederseits in die schmale, zur Flügelplatte der Medulla oblongata gehörige Crista cerebellaris fortsetzen. In der Gliederung des Querschnitts zeigt der Aurikel lateral eine Zellmasse, medial die Faserschicht; das Corpus hat ventral die Körnerschicht, in jeder Hälfte in der Mitte den Nidus cerebelli, dorsal die weiße Substanz der Molekularschicht. Die Purkinje-Zellen haben sich nicht an der Grenze der beiden Schichten geordnet, sondern liegen in ihnen verstreut. Die Crista cerebellaris ist faserarm und besteht überwiegend aus gliösen Elementen.

Das Kleinhirn von Ceratodus, wie es in der Arbeit von Holmgren und van der Horst beschrieben wird, ist größer als das Protopteruskleinhirn. Bei Ceratodus fehlt die Überlagerung durch das Tectumende; beim Anblick von oben liegt die dorsale Fläche frei. Anders ist auch das Größenverhältnis der einzelnen Abschnitte zueinander. Sind bei Protopterus die Aurikel am größten, so treten sie bei Ceratodus auf Kosten des Körpers zurück. Der Aurikel grenzt sich vom Lobus lineae lateralis anterioris in ähnlicher Weise ab (vgl. Abb. 1 der Autoren und Abb. 1 der vorliegenden Arbeit). Holmgren und van der Horst geben an, daß das Cerebellum von Protopterus nur bis zur Ebene des Trigeminuskernes reiche, das-

jenige von Ceratodus dagegen bis in die Gegend des Facialiskernes. Diese Angabe kann ich nicht bestätigen, vielmehr erstreckt sich das Kleinhirn von Protopterus ebenfalls bis in die Facialisgegend, nur bleibt das Corpus auf diese Gegend beschränkt, während es bei Ceratodus noch über das Trigeminusgebiet nach rostral reicht. An der Innenfläche sind entsprechend den kleineren Aurikeln die seitlichen Rezesse des vierten Ventrikels reduziert. Der Kleinhirnkörper ragt als Körnerwulst weit in den Ventrikel vor; die Verhältnisse erinnern dadurch an das Selachierkleinhirn, nur enthält der Wulst im Gegensatz zu diesem bei Ceratodus statt Körnerschicht Molekularschicht. Beiderseits des medianen Wulstes, der rostral durch eine Mittelfurche die Andeutung seiner bilateralen Genese zeigt, entstehen tiefe ventrikuläre Furchen. Wie der makroskopische, so ist auch der mikroskopische Bau verschieden: die Molekularschicht nimmt in der Hauptsache die mittleren Partien ein und erstreckt sich dort sogar bis an den Ventrikel, während die Körnerzellen überwiegend lateral gelegen sind. Ein dem Nidus cerebelli entsprechendes Kerngebiet wird nicht beschrieben, dagegen ein bei Protopterus nicht vorhandener Nucleus lateralis cerebelli. Die Crista cerebellaris, deren Umfang erheblich größer ist als bei Protopterus, reicht in der Medulla oblongata viel weiter kaudal und ist an Zellkernen relativ ärmer als bei diesem. Die Purkinje-Zellen bieten bei Protopterus und Ceratodus übereinstimmendes Verhalten dar; sie finden sich nicht nur an der Grenze von Molekular- und Körnerschicht, sondern auch innerhalb der Schichten selbst, und zwar besonders reichlich rostral am vorderen Ende des medianen Wulstes, wohingegen sie kaudal wie auch bei Protopterus vollständig fehlen. Die Faserverbindungen des Kleinhirns, die bei Protopterus nicht eingehender studiert wurden, werden bei Holmgren und van der Horst zum Gegenstand eingehenden Studiums; der Tractus trigeminocerebellaris tritt wie bei Ceratodus, bei Rana und bei Reptilien auch bei Protopterus überwiegend ins Corpus cerebelli ein. Andere Verbindungen wurden nicht verglichen.

Sucht man vom Standpunkte vergleichender Morphologie die Stelle auf, an der das Protopteruskleinhirn steht, so findet man sie in einer Linie, welche etwa von den Petromyzonten zu den Teleosteern gezogen werden kann; sie würde folgende Reihenfolge der Differenzierung zeigen: 1. Petromyzon, 2. Amphibien, 3. Protopterus, 4. Ceratodus, 5. Selachier, 6. Teleosteer.

Den primitivsten Bau zeigt das Cerebellum von Petromyzon: es handelt sich um eine querstehende Platte, Corpus und Aurikel sind noch nicht scharf gesondert, die Purkinje-Zellen rudimentär. Das Amphibienkleinhirn stellt ebenfalls nur eine quergestellte Platte vor, jedoch sind die Lobi auriculares, besonders bei den Urodelen, gut ausgebildet. Die Purkinje-Zellen sind deutlich.

Bei Protopterus hat die Größe der Lobi auriculares weiter zugenommen; durch das dorsal überragende Tectum des Mittelhirns, bzw. die Einstülpung der ventralen Kleinhirnteile bereitet sich die Ausbildung einer Valvula cerebelli vor. Alle drei Schichten sind klar zu erkennen. Bei Ceratodus sind die Aurikel auf Kosten des Körpers wieder schwächer entwickelt, die Bedeckung des Corpus durch das Tectum fehlt, die Andeutung der Valvula (im Gebiete des Nucleus gustatorius secundarius) ist jedoch geblieben. Der histologische Bau ist im Prinzip der gleiche wie bei Protopterus. Bei den Selachiern ist das Cerebellum von erheblichem Umfang; aus dem plattenförmigen Körper der eben beschriebenen Formen ist ein mehrfach gefaltetes Gebilde geworden, welches durch eine leichte ventrale Ausstülpung, ähnlich wie bei Ceratodus und Protopterus, die Andeutung einer Valvula zeigt. Die umfangreichen Aurikel verschmelzen in der dorsalen Medianlinie zur unteren Kleinhirnlippe. Die Crista cerebellaris hat an Umfang zugenommen.

Bei den Teleosteern ist es zur Ausbildung einer typischen Valvula gekommen. Die Lobi auriculares verwachsen und bilden die Eminentia granularis. Der histologische Bau gleicht in den Grundzügen dem des Selachierkleinhirns. In bezug auf den Bau des Cerebellum stehen also die Dipnoer den Selachiern näher als den Amphibien, Ceratodus durch die Größe seines Corpus cerebelli näher als Protopterus, welcher in der Organisation seines Kleinhirns etwa eine Mittelstellung einnimmt.

Die Medulla oblongata.

Die Medulla oblongata wird von Burckhardt in Kürze abgehandelt; eingehend hat er nur die Hirnnerven beschrieben. Er betont die Deutlichkeit der His'schen Längszonen, ohne diese und ihre Abgrenzung gegeneinander zu beschreiben. Die innere und äußere mediane ventrale Längsfurche und der Sulcus limitans waren ihm sicher, der Sulcus intermedius ventralis vielleicht bekannt. Die Befunde, welche Burckhardt durch sorgfältige Präparation über

die Hirnnerven erhoben hat, stimmen im wesentlichen mit denen des Verfassers überein. In ganz gleichen Verhältnissen fand Burckhardt den Oculomotorius, den Trigeminus und die spino-occipitalen Nerven. Den Abducens, der am vorliegenden Exemplar nicht beobachtet wurde, schildert er als schwachen, nahe der ventralen Medianlinie austretenden Nerven, kurz vor der Gegend der Facialis- und Octavuswurzelfasern. Die Anteile des VII. und VIII. Hirnnerven glaubt er genau voneinander abgrenzen zu können und unterscheidet vier Octavuswurzeln und zwei Wurzeln des Facialis. Der Verfasser meint, daß man eine so genaue Trennung der Wurzelanteile der beiden Nerven nicht durchführen kann. Fulliquet, welcher ähnlich wie Burckhardt die Wurzelfasern in einzelne Bündel gliedern will, unterscheidet sogar sieben verschiedene Facialiswurzeln. Beim IX. Hirnnerven hat Burckhardt zwei sensible und zwei motorische Wurzeln gesehen, beim X. je drei dorsale, laterale und ventrale Wurzeln, während an dem in der vorliegenden Arbeit untersuchten Tier nur vier Hauptwurzeleintrittsstellen der Vagusgruppe festgestellt wurden, deren vorderste vielleicht als Glossopharyngeus zu bezeichnen ist. Mit ein paar Worten beschäftigt sich Burckhardt mit den Kernen der Hirnnerven, mit der Mauthner'schen Zelle und mit der Faserstruktur der Medulla oblongata, deren Hauptzüge er erkannt hat.

Auch in der Dissertationsschrift Fulliquets wird die Medulla oblongata relativ knapp behandelt. Die makroskopischen Verhältnisse sind zwar unvollständig, aber zutreffend beschrieben. So finden die innere und äußere mediane Längsfurche ihre Darstellung, ferner wenigstens im Querschnitt der Sulcus limitans (z. B. Abb. 4, 5, 6, 7, 10 Fulliquets), während der Sulcus intermedius ventralis unbemerkt bleibt. Das genaue Relief der äußeren und inneren Oberfläche der Medulla oblongata kannten beide älteren Untersucher noch nicht, weil bei der Herstellung ihrer Rekonstruktionen die diesbezüglichen Verhältnisse nicht berücksichtigt wurden.

Der Saccus endolymphaticus wird von Fulliquet noch nicht vom Plexus chorioideus des vierten Ventrikels unterschieden. Besondere Aufmerksamkeit ist auch hier den Hirnnerven gewidmet worden. Dem Verfasser scheint, daß Fulliquet in der Unterteilung der Wurzeln ebenfalls zu weit gegangen ist. Ein Vergleich mit den Befunden Burckhardts zeigt erhebliche Abweichungen der Ergebnisse, d. h. beide Untersucher haben Varietäten des Wurzel-

eintrittes beschrieben. Fulliquet hat den IV. und VI. Hirnnerven an seinem Exemplar nicht gefunden. Die gleichen Hirnnerven vermißt von den älteren Untersuchern auch Wiedersheim, während Pincus sämtliche Nerven beschreibt. Der Abducens ist jedenfalls bei Protopterus nur in sehr schwacher Ausbildung vorhanden, wohingegen der Trochlearis etwas deutlicher zu sein scheint.

Die Orientierung über die Verhältnisse des feineren Baues ist aus der Arbeit Fulliquets nur in großen Zügen möglich. Die Hirnnervenkerne sind nicht mit ausreichender Genauigkeit beschrieben, auf die Längszonen ist keine Rücksicht genommen worden. Mauthner-Zelle und Mauthner-Faser werden abgebildet und erwähnt. In der Schilderung der weißen Substanz vermißt man das hintere Längsbündel, das vielleicht in Abb. 7 das mit „faisceau fibrillaire médian" bezeichnete Gebilde sein könnte, ferner den Tractus solitarius und den Tractus descendens V und VIII.

Der Bauplan der Medulla oblongata (Abb. 34) zeigt die Eigentümlichkeiten des deuterencephalen Gehirnbaus, die in der auf dem Querschnitt sichtbaren Längszonengliederung zum Ausdruck kommen. Jederseits finden sich Dorsalgebiet, Intermediodorsalgebiet, Intermedioventralgebiet und Ventralgebiet. Die Ventralgebiete beider Seiten werden durch die innere mediane ventrale Längsfurche geschieden. Auf jeder Seite trennt der Sulcus intermedius ventralis das Ventralgebiet vom Intermedioventralgebiet, der Sulcus limitans das Intermedioventralgebiet vom Intermediodorsalgebiet.

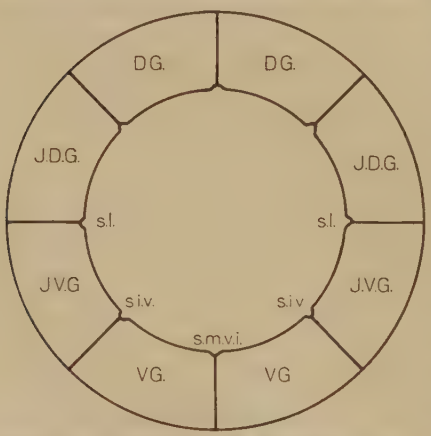

Abb. 34. Schema des Bauplanes der Medulla oblongata von Protopterus.

Die Medulla oblongata von Ceratodus, wie sie von Holmgren und van der Horst gekennzeichnet wird, ist relativ zum ganzen Gehirn länger als bei Protopterus, aber schmäler und weniger ausgesprochen nach kaudal verjüngt. An der äußeren Oberfläche ist ähnlich wie bei Protopterus der Tractus descendens V als langer, flacher Wulst erkennbar, jedoch viel weiter nach hinten zu verfolgen. Die erheblich stärker entwickelte Crista cerebellaris wird an

der Außenfläche laterodorsal sichtbar und läßt sich bis in das Gebiet der kaudalen Vaguswurzeln nachweisen. Dorsal und ventral von ihr erscheint je eine Furche. An der ventrikulären Oberfläche verhält sich der Sulcus limitans ähnlich wie an der Oblongata von Protopterus, nur ist er bei diesem auch makroskopisch weiter nach kaudal zu verfolgen. Die übrigen Furchen, welche von Holmgren und van der Horst beschrieben werden, wurden bei Protopterus nicht gefunden mit Ausnahme des Sulcus lateralis und der Furche an der lateralen Seite des Fasciculus longitudinalis posterior, einer von Saito bei Entosphenus als Sulcus ventralis accessorius beschriebenen Furche. Der Sulcus lateralis, der die ventrikuläre ventrale Grenze der Area acusticolateralis anzeigt, wurde im ersten Teil der vorliegenden Arbeit deshalb nicht geschildert, weil der Konservierungszustand der in Frage kommenden Gebiete zu wünschen übrig ließ. Er ist aber aus den Abb. 22—24 zu erkennen und scheint sich wie bei Ceratodus zu verhalten. Der Sulcus an der lateralen Seite des Fasciculus longitudinalis posterior wird erst im kaudalen Teile der Oblongata deutlich.

Im mikroskopischen Bilde der Ceratodusoblongata tritt der funktionelle Bauplan unschärfer hervor als in der Oblongata von Protopterus. Der Sulcus intermedius ventralis fehlt, die Zellsäulen der verschiedenen Längszonen sind nicht deutlich auseinanderzuhalten. Im Ventralgebiet ist der Nucleus reticularis tegmenti besser aus der periventrikulären Matrix differenziert, seine Zellen sind zu Säulen angeordnet; die Autoren rechnen zum Teil auch Zellen des Intermedioventralgebietes, welche dorsal von motorischen Kernen der Branchialnerven liegen, zum Nucleus reticularis. Das Kerngebilde, welches die Untersucher als somatisch-motorische Zellsäule beschreiben und welches die Wurzelzellen des Abducens und der spino-occipitalen Nerven enthält, dürfte als Nucleus reticularis i. e. S. aufzufassen sein. Die große Mauthner-Zelle weist im Ceratodushirn ein ganz ähnliches Verhalten auf wie im Gehirn von Protopterus. Liegt sie bei Ceratodus kaudal von den motorischen Facialiswurzelfasern, so ist sie bei Protopterus im Gebiete der sensiblen VII- und VIII-Wurzelfasern zu finden. Auch bei Ceratodus sind die Dendriten gegen den Körper der Zelle schwer abgrenzbar. Die Verhältnisse der Dendritenverzweigung werden eingehend beschrieben und sind im wesentlichen die gleichen wie die der Mauthner-Zelle von Protopterus; der markhaltige Neurit kreuzt in glei-

cher Weise auf die Gegenseite hinüber; markhaltige Fasern anderer großer motorischer Zellen schließen sich an und der ganze, als Mauthner'sches Bündel bezeichnete Komplex wird dann von einer gemeinsamen Markscheide eingehüllt.

Das Verhalten des III. und IV. Hirnnerven wurde im Abschnitt Mittelhirn verglichen. Der Nervus trigeminus von Ceratodus ist zweigeteilt, wenn auch die zwei Anteile nur ein ganz kurzes Stück nach dem Austritt getrennt bleiben und am Ganglion Gasseri nichts mehr von der Teilung zu bemerken ist. Protopterus weist nur eine starke V-Wurzel auf. Der motorische V-Kern hat bei beiden Tieren gleiche Größe und ist nicht unterteilt; bei Ceratodus bedingt er eine Vorwölbung der Ventrikelwand, die Eminentia trigemini, welche Protopterus fehlt. Der Abducens hat bei Ceratodus drei Wurzeln; der Verfasser konnte am untersuchten Exemplar von Protopterus keine finden, Burckhardt dagegen hat einen Nervus VI beschrieben, der offenbar der ersten VI-Wurzel von Ceratodus entspricht; er liegt nämlich wie diese genau ventral der VII-Wurzeln. Der Abducenskern konnte auch bei Ceratodus nicht gegen den Nucleus reticularis tegmenti abgegrenzt werden.

In der Oblongata beider Dipnoerarten liegen die Wurzelfasern der folgenden Nerven: des Facialis, des Octavus und des Lateralis anterior in einer Ebene, und zwar liegt am weitesten dorsal die Wurzel des Lateralis anterior pars dorsalis, dann folgt die Pars ventralis, dann bei Ceratodus die sensible VII-Wurzel, die sich durch feineres Kaliber ihrer Fasern deutlich von der VIII-Wurzel unterscheiden lassen soll; bei Protopterus konnten VII- und VIII-Fasern nicht mit Sicherheit auseinandergehalten werden, daher ist nur zu konstatieren, daß ventral der Pars ventralis nervi lateralis anterioris sensible VII- und VIII-Fasern gemischt eintreten. Am weitesten ventral liegt wieder bei beiden Arten die motorische Facialiswurzel.

Auch die Kerne des Facialis und des Octavo-Lateralis zeigen bei Ceratodus und bei Protopterus im wesentlichen gleiche Lage und Ausbildung. Der Deiters'sche Kern des Ceratodus scheint schwächer ausgeprägt zu sein und dem Ventrikellumen näher zu liegen. Die Wurzeln der Vagusgruppe sind bei Ceratodus nicht zu vier Hauptbündeln angeordnet. Der Glossopharyngeus tritt ebenfalls in der Ebene des Nervus lateralis posterior ventral von diesem aus.

Der motorische Facialis-, Glossopharyngeus-, Vaguskern bildet bei Ceratodus eine einheitliche Zellsäule, wohingegen Protopterus

das übliche Verhalten aufweist: die vordere visceromotorische Säule wird von den motorischen Kernen des Trigeminus und des Facialis gebildet.

Die Nervi spino-occipitales werden wie bei Protopterus anscheinend auch bei Ceratodus in der Hauptsache durch einen starken Nerven, den letzten vor den Spinalnerven, vertreten; zwei weitere Wurzeln, welche die Beschreiber des Ceratodusgehirnes modellierten, kamen am Modell von Protopterus nicht zur Darstellung. Hier wie dort liegen sämtliche spino-occipitalen Wurzeln rostral vom Calamus scriptorius.

Die wichtigen Züge der weißen Substanz, die Beziehung zu den Hirnnerven haben, existieren in ganz ähnlicher Lagebeziehung wie in der Oblongata von Protopterus; so der Tractus descendens trigemini und der Tractus solitarius mit einem prävagalen-facialen und einem vagalen Anteile, ferner der Tractus descendens VIII, welcher bei Ceratodus weniger scharf abgesetzt und weniger umfangreich ist. Zu den Tractus gehören bei diesem wie bei jenem die entsprechenden Kerne; der Nucleus tractus solitarii scheint bei Ceratodus der größte von ihnen zu sein.

Übereinstimmung der Verhältnisse ist auch im Gebiete der Commissura infima festzustellen.

Die Medulla oblongata von Protopterus zeigt in ihrem Bau Ähnlichkeit mit der Oblongata der Petromyzonten, der übrigen Fische und der Amphibien. Nähere Verwandtschaft besteht zur Medulla oblongata der Selachier und der Amphibien, während Petromyzon einen primitiveren, die Teleosteer im allgemeinen einen komplizierteren Bau aufweisen.

Ein charakteristisches Merkmal, das mit den Dipnoern alle Fische gemeinsam haben, zeigt die Octavolateralisgegend: sie setzt sich ohne Grenze ins Kleinhirn fort, welches nach kaudal eine Crista cerebellaris entsendet. Gegenüber den Selachiern ist die Crista bei Protopterus reduziert, die Octavuskerne sind nicht wie dort in drei gut auseinanderzuhaltende Gebiete, den dorsalen, medialen und ventralen Kern, gegliedert. Es zeigt sich vielmehr von dieser Teilung nur in wenigen Schnitten eine Andeutung. Bei Acanthias, dessen Oblongata im Gegensatz zu Protopterus dem invertierten Typ angehört, findet sich ein Sulcus intermedius dorsalis.

In der visceromotorischen Säule ist bei den Selachiern der Trigeminuskern isoliert, der Facialiskern hängt mit dem des Glosso-

pharyngeus zusammen, wogegen bei Protopterus das oben geschilderte Verhalten vorliegt.

Den Amphibien kommt im allgemeinen ein Sulcus intermedius dorsalis zu; er fehlt jedoch häufig bei Rana, deren Oblongata gleich der des Protopterus evertierten Bau zeigt. Wie bei den Selachiern treten im Vergleich zu den Teleosteern die Längszonen des funktionellen Bauplanes der Amphibien klarer hervor. Das Gebiet der Octavuskerne, das wie das Kleinhirn im Vergleich zu den Dipnoern schwächer ausgebildet ist, läßt einen Nucleus dorsalis und einen Nucleus ventralis octavi, den Deiters'schen Kern erkennen, welche den beiden Octavuskernen von Protopterus zu homologisieren sind.

Das Verhalten des Tractus solitarius von Protopterus ist insofern von Bedeutung, als es auf eine nähere Verwandtschaft mit den Amphibien hinweist. Während bei den Petromyzonten dieser Faserzug nur angedeutet ist, bei den Selachiern vorwiegend der prävagale Anteil entwickelt und bei den Teleosteern der ganze Trakt stark spezialisiert ist (Tractus gustatorius), besitzen ihn Amphibien und Dipnoer in zwar primitiver, aber gut ausgebildeter Form. Nach Kappers hängt diese Tatsache mit der Entwicklung der Lungenatmung zusammen; es sollen nämlich sensible Fasern aus der Schleimhaut der Atemwege in den Trakt eintreten.

Der Vergleich der übrigen absteigenden Fasern, derjenigen des Trigeminus und des Octavolateralis bei Amphibien und Dipnoern bietet keine Besonderheiten.

Gemeinsam mit den Teleosteern, mit den Urodelen und den Anurenlarven ist den Dipnoern die Existenz einer Mauthner'schen Zelle. Sie weist bei Protopterus ähnliche Verhältnisse auf, wie sie z. B. von Beccari bei Clupea beschrieben worden sind. Sie liegt ebenfalls in Höhe des Deiters'schen Kernes; ihre Dendriten treten außer zu den Fortsätzen seiner Zellen und zu Vestibularisfasern bei Protopterus mit Wahrscheinlichkeit auch noch zu sensiblen Facialisfasern und zum sensiblen Facialiskern in Beziehung. Ein Nucleus tangentialis scheint bei Protopterus mit einigen Zellen angedeutet.

Im ganzen bietet die Oblongata von Protopterus, namentlich gegenüber den Teleosteern ein primitives Verhalten dar. Die Längszonengliederung tritt deutlich hervor, die Hirnnervenkerne sind z. T. überhaupt nicht (IV und VI), zum anderen Teile nur unscharf

aus der periventrikulären Matrix differenziert und auch gegeneinander nicht immer deutlich abzugrenzen. Wichtige Merkmale, so besonders die Ausbildung der Octavolateralisgegend, weisen auf Verwandtschaft mit der Fischoblongata hin, während andererseits die groben makroskopischen Verhältnisse mehr denen bei den Amphibien näherkommen. Auf Grund des Baues der Medulla oblongata allein kann jedenfalls eine Klassifikation der Dipnoer nicht vorgenommen werden.

Schluß.

Das Ziel der vorliegenden Untersuchung war nicht ins einzelne gehende Beschreibung von Kern- und Faserverhältnissen oder von anderen Fragen der Strukturlehre, welche noch weitere Arbeiten zu lösen haben. Es handelte sich hier darum, die Morphologie einer Hirnform im Zusammenhange darzustellen von einem Standpunkte aus, der nach der Ansicht des Verfassers in der Literatur noch mehr Berücksichtigung verdient, als er bisher erfahren hat. Keineswegs sollte also eine vollständige Schilderung des Gehirnes von Protopterus gegeben werden, und die Außerachtlassung mancher wichtiger Probleme war durchaus beabsichtigt, zumal das zur Verfügung stehende Material eine erschöpfende Darstellung nicht gestattet hätte.

Die für den gemeinten Standpunkt belangvollen Grundsätze sind im Beginn des zweiten Teiles der Arbeit kurz angedeutet worden. Ausführliche Darstellungen finden sich in den Schriften Jacobshagens, Kuhlenbecks (1929) und in einer Abhandlung Naefs in Bolk, Göppert, Kallius, Lubosch: Handbuch der vergleichenden Anatomie der Wirbeltiere.

Am Schlusse ist es mir eine angenehme Pflicht, Herrn Priv.-Doz. Dr. med. et phil. Kuhlenbeck für die Leitung der Arbeit zu danken. Außerdem spreche ich Herrn Prof. Dr. von Eggeling verbindlichen Dank aus, der die Durchführung der Untersuchung im Anatomischen Institut der Universität Breslau gestattete.

Erklärung der Abkürzungen.

A. Schnittfläche des Plexus chorioideus III; *a.* Ansatzlinie des Plexus chorioideus; *A. h.* Adeno-Hypophyse; *Au. C.* Auriculus cerebelli; B_1, B_2 usw. siehe Text; *b.* Eintrittsstelle des Nervus terminalis; *b. a. f.* basale Augenblasenstielfurche; *B. o.* Bulbus olfactorius; *Bs.* Cortex olfactoria; *b. V.* basales Vorderhirnbündel; *C. a.* Commissura anterior; *C. c.* Corpus cerebelli.; *C. h.* Commissura habenularum; *ch. o.* Chiasma opticum; *C. inf.* Commissura infima (Halleri); *C. olf.*

Cortex olfactoria; *C. olf. p. m.* Cortex olfactoria pars medialis; *C. p.* Commissura pallii; *C. po.* Commissura posterior; *C. p. opt.* Commissura postoptica; *Co. ds.* Cortex dorsolateralis; D_1, D_2 usw. siehe Text; *D. G.* Dorsalgebiet; *Ds.* Cortex dorsomedialis; *Ep.* Epiphysis; *Ep. st.* Epiphysenstiel; *f. a. d.* dorsale Ventrikelumschlagsfalte; *f. a. v.* ventrale Ventrikelumschlagsfalte; fb_1, fb_2 usw. siehe Text; *f. b. l. a.* Furche zwischen Bulbus olfactorius u. Lobus olfactorius anterior; *f. b. m. a.* äußere Furche zwischen basalem und medialem Anteil der Cortex basalis; *f. b. m. i.* innere Furche zwischen bas. u. medial. Anteil der Cortex basalis; *f. b. p.* äußere basopalliale Grenzfurche; fd_1, fd_2 usw. siehe Text; *f. i.* Fovea isthmi; *f. l. i.* Fissura longitudinalis interhemisphaerica; *f. l. m.* Fasciculus longitudinalis medialis; *F. M.* Mauthner-Faser; *F. Mo.* Foramen Monroi; *f. o. h. l.* Fissura olfactohemisphaerica lateralis; *f. o. h. m.* Fissura olfactohemisphaerica medialis; *F. P.* Flügelplatte; *G. f.* Gefäßfurche; *G. h.* Ganglion habenulae; *G. P.* Grundplatte; *Gl.* Glomeruli olfactorii; *H.* Hemisphäre; *Hy. Th.* Hypothalamus; *I. D. G.* Intermediodorsalgebiet; *I. V. G.* Intermedioventralgebiet; *K. Z.* Körnerzellen; *L. h.* Lobus hemisphaericus; *L. o. a.* Lobus olfactorius anterior; *L. p. h.* Lobus posterior hypothalami; *L. V.* laterales Vorderhirnbündel; *M. B.* Meynerts Bündel; *M. F.* Mauthner-Faser; *M. Z.* Mitralzellen; *N. b. s.* Nucleus basimedialis superior; *N. c.* Nidus cerebelli; *N. h.* Neurohypophyse; *N. i. p.* Nucleus interpeduncularis; *N. l.* Nucleus lentiformis; *N. l. a. p. d.* Nervus lateralis anterior pars dorsalis; *N. l. a. p. v.* Nervus lateralis anterior pars ventralis; *N. l. p.* Nervus lateralis posterior; *N. m. V, VII* usw. Nucleus motorius V, VII usw.; *N. mes. V.* Nucleus mesencephalicus trigemini; *N. olf.* Nervus olfactorius; *N. olf. ant.* Nucleus olfactorius anterior; *N. opt.* Nervus opticus; *N. r. m.* Nucleus recessus mammillaris; *N. ret. t.* Nucleus reticularis tegmenti; *N. s. VII, V* usw. Nucleus sensibilis VII, V, usw.; *N. spo.* Nervus spino-occipitalis; *N. sp. I d.* Nervus spinalis I, dorsale Wurzel; *N. sp. I v.* Nervus spinalis I, ventrale Wurzel; *N. tr. sol.* Nucleus tractus solitarii; *Nucl.* spo. Nucleus spino-occipitalis; *N. v. d. l.* Nucleus vestibularis dorsolateralis.; *N. v. v. m.* Nucleus vestibularis ventromedialis; *N. III* Nucleus oculomotorius; *O. f.* Opticusfurche; *Org. s.* Organon subcommissurale; *P.* Parencephalon; *P. ch. I, III, IV, imp., inf.* Plexus chorioideus ventriculi lateralis, III, IV, imparis telencephali, infundibuli; *R. n.* Recessus neuroporicus; *R. p. h.* Regio posthabenularis; *R. pr.* Recessus praeopticus; *R. s. c.* Recessus supracommissuralis; *s. d. d.* Sulcus diencephalicus dorsalis; *s. d. m.* Sulcus diencephalicus medius; *s. d. v.* Sulcus diencephalicus ventralis; *s. e. t.* Sulcus eminentiae thalami; *s. h.* Sulcus hemisphaericus; *s. i. a.* Sulcus intraencephalicus anterior; *s. i. h.* Sulcus intrahabenularis; *s. i. v.* Sulcus intermedioventralis; *S. K. L.* seitliche Kleinhirnlippe; *s. l.* Sulcus limitans; *s. l. h. e.* Sulcus limitans hippocampi externus; *s. l. i.* Sulcus lateralis infundibuli; *s. l. m.* Sulcus lateralis mesencephali; *s. l. m. e.* Sulcus lateralis mesencephali externus; *s. l. p. m. i.* Sulcus limitans pallii medialis internus; *s. m. v.* Sulcus medianus ventralis internus telencephali imparis; *s. m. v. d.* Sulcus medianus ventralis diencephali; *s. m. v. d. e.* Sulcus medianus ventralis externus telenc. imp. ; *s. m. v. e.* Sulcus medianus ventralis externus rhombencephali; *s. m. v. i.* Sulcus medianus ventralis internus rhombencephali; *s. pr.* Sulcus praeopticus; *Sp. ih.* Spatium interhypophyseos; *St. m.* Stria medullaris; *T. desc. V, VII* Tractus descendens nervi V, VII; *T. h.* Torus hemisphaericus; *T. i.* Telencephalon impar; *T. m.* Tectum mesence-

phali; *T. o. b.* Tractus opticus basalis; *T. o. m.* Tractus opticus marginalis; *T. olf.* Tuberculum olfactorium; *T. p.* Tuberculum posterius; *Tr. sol.* Tractus solitarius; *T. v. i.* Decke des Ventriculus impar telencephali; *Th. d.* Thalamus dorsalis; *Th. v.* Thalamus ventralis; *Tr. o.* Tractus olfactorius; *V. b. o* Ventriculus bulbi olfactorii; *V. G.* Ventralgebiet; *V. imp.* Ventriculus impar telencephali; *V. l.* Ventriculis lateralis; *V. mes.* Ventriculus mesencephali; *V. t.* Velum transversum; *x.* accessorische Furche, durch den Plexus chorioideus ventriculi III bedingt; *y.* accessorische Schrumpfungsfurche; *Z. l. p. l.* Zona limitans pallii lateralis; *Z. l. p. m.* Zona limitans pallii medialis; *Z. M.* Mauthnerzelle; *III.* Nervus oculomotorius; *IV.* Nervus trochlearis; *V.* Nervus trigeminus; *VII.* Nervus facialis; *VII. m.* motorische Facialisfasern; *VIII.* Nervus octavus; *IX.* Nervus glossopharyngeus; *X.* Nervus vagus.

Schriftenverzeichnis.

1907 Beccari, Nello, Ricerche sulle cellule e fibre del Mauthner e sulle loro connessioni in pesci ed anfibi. Arch. ital. Anat. e di Embriol. Vol. 6.

1930 Beccari, Nello, Studi comparativi sopra i nuclei terminali del nervo acustico nei Pesci. Archivo Zoologico Italiano Vol. 16.

1932 Bergquist, Harry, Über das Zwischenhirn bei niederen Wirbeltieren. Acta zoologica Bd. 13, Stockholm.

1904 Bing, R., und Burckhardt, R., Das Zentralnervensystem von Ceratodus Forsteri. Semons zoologische Forschungsreisen Bd. 1, Jenaische Denkschriften 4. Jena.

1892 Burckhardt, Rudolf, Das Zentralnervensystem von Protopterus annectens. R. Friedländer und Sohn, Berlin.

1886 Fulliquet, Georges, Recherches sur le Cerveau du Protopterus annectens. Dissertation, Genf.

1910 Herrick, C. J., The morphology of the forebrain in Amphibia and Reptilia. Journ. Comp. Neur. 20.

1927 Herrick, C. J., The amphibian forebrain. IV. The cerebral hemispheres of Amblystoma. Journ. Comp. Neur. 43.

1922 Holmgren, N., Points of view concerning forebrain morphology in lower vertebrates. Journ. Compt. Neur. 34.

1925 Holmgren, N., and van der Horst, C. J., Contribution to the Morphology of the Brain of Ceratodus. Acta zoologica Bd. 6, Stockholm.

1925 Jacobshagen, E., Allgemeine vergleichende Formenlehre der Tiere. Leipzig.

1930 Jeener, R., Evolution des centres diencéphaliques périventriculaires des Téléostomes. Proceedings Koninklijke Akademie van Wetenschappen te Amsterdam Vol. 23.

1921 Kappers, C. U. Ariëns, Die vergleichende Anatomie des Nervensystems der Wirbeltiere und des Menschen. 2 Bde. De Erven F. Bohn, Haarlem.

1922 Kuhlenbeck, H., Zur Morphologie des Gymnophionengehirns. Jenaische Zeitschrift für Naturwissenschaften Bd. 58.

1927 Kuhlenbeck, H., Vorlesungen über das Zentralnervensystem der Wirbeltiere. G. Fischer, Jena.

1929 Kuhlenbeck, H., Die Grundbestandteile des Endhirns im Lichte der Bauplanlehre. Anat. Anz. 67.
1929 Kuhlenbeck, H., Über die Grundbestandteile des Zwischenhirnbauplanes der Anamnier. Morph. Jahrb. Bd. 63.
1931 Kuhlenbeck, H., Über die Grundbestandteile des Zwischenhirnbauplanes bei Reptilien. Morph. Jahrb. 66.
1894 Pincus, F., Über einen noch nicht beschriebenen Hirnnerven von Protopterus annectens. Anat. Anz. 9.
1895 Pincus, F., Die Hirnnerven des Protopterus annectens. Morphologische Arbeiten Bd. 4.
1930 Saito, T., Über das Gehirn des japanischen Flußneunauges Entosphenus japonicus Martens. Fol. anat. japon. Bd. 8.
1902 Sewertzoff, Zur Entwicklungsgeschichte des Ceratodus Forsteri. Anat. Anz. 21.
1908 Smith, G. E., The Cerebral Cortex in Lepidosiren with comparative notes on the interpretation of certain features of the forebrain in other vertebrates. Anat. Anz. 33.
1880 Wiedersheim, R., Das Skelett und Nervensystem von Lepidosiren annectens. Jenaische Zeitschr. f. Naturw. 14.

Berichtigung.

Auf Seite 327 Zeile 18 muß es statt fd_4 richtig fb_4 heißen.

Lebenslauf.

Am 30. März 1908 wurde ich, Joachim Gerlach, als Sohn des Bankprokuristen Ernst Gerlach in Breslau geboren. Dort besuchte ich von Ostern 1915 bis Ostern 1927 das Realgymnasium am Zwinger, an welchem ich die Reifeprüfung ablegte. Vom Sommersemester 1927 bis zum Sommersemester 1929 studierte ich an der Schlesischen Friedrich Wilhelms-Universität Medizin und bestand vor ihrem Prüfungsausschuß im Juli 1929 die ärztliche Vorprüfung. Nach einsemestrigem klinischen Studium in Breslau siedelte ich für das Sommersemester 1930 nach Frankfurt a. M., für das Wintersemester 1930/31 nach München über. Die restlichen drei klinischen Semester studierte ich wieder in Breslau. Zu Beginn des Wintersemesters 1932/33 begann ich die ärztliche Staatsprüfung, welche am 10. Januar 1933 vollständig bestanden war. Seit dem 1. Februar 1933 bin ich Medizinalpraktikant an der Inneren Abteilung des Städtischen Wenzel-Hancke-Krankenhauses zu Breslau.

Im Laufe meines Studiums hatte ich im Anatomischen Institut der Universität Breslau und im Neurologischen Institut der Universität Frankfurt a. M. Gelegenheit, auf neurologisch-anatomischem Gebiete zu arbeiten.